УДК 582.998.2:615.451.16:615.012/.014

Т.С. БЕКЕЖАНОВА[1], Ғ.С. ИБАДУЛЛАЕВА[1], З.Б. САКИПОВА[1], Р.А. ОМАРОВА[1], А.Б. ШУКИРБЕКОВА[2]
[1]С.Ж. Асфендияров атындағы Қазақ Ұлттық медицина университеті, Алматы қ., Қазақстан Республикасы,
[2]Астана Медицина Университеті, Астана қ., Қазақстан Республикасы

ARTEMISIA CINA BERG ШӨБІНІҢ ФИТОСУБСТАНЦИЯСЫНЫҢ УЫТТЫЛЫҒЫН АНЫҚТАУ

Бекежанова Ғ.С.

Бұл жұмыста тәжірибелік жануарларға жүргізілген Artemisia cina Berg. шөбінің фитосубстанциясының уыттылығы анықталды.

Зерттеудің мақсаты. *Дәрмене жусанының көмірқышқылды сығындысының уыттылығын анықтау.*

Материал және әдістері. *Зерттелетін субстанцияның уыттылық әсері дені сау, жасы жетілген, әртүрлі жынысты, 14 күндік карантиннен өткен, салмағы 18-25 г ақ тышқандарға жүргізілді. Тышқандар С.Ж. Асфендияров атындағы ҚазҰМУ вивариясында өсіріліп, ұсталуда. Тәжірибеде 5 топ: бақылау тобы және 4 тәжірибелік топ болды. Бақылау тобы тазартылған су ішті.*

Нәтижелері және талқылауы. *Сынақтың 1-тобының тышқандарына препарат 1:3 қатынасты (1 бөлік цитвар жусаны және 3 бөлік иіссіздендірілген өсімдік майы) энтеральді енгізілді. Препарат ашқарынға арнайы зонд арқылы шприцтің көмегімен енгізілді. Барлық топтың жануарлары препаратты енгізердің алдын да және кейін 2-3 сағат бойы тамақ қабылдамады.*

Қорытынды. *Осылайша, дәрмене жусаны көмірқышқылды сығындысының уыттылығын анықтауға арналған морфологиялық зерттеулер келесідей қорытынды жасауға мүмкіндік берді. Тәжірибелік жануарлардың ішкі ағзаларының морфологиялық өзгерістері ағзаның зақымдалуынсыз тін ісінуімен сипатталды. Бірақ, тышқандарға енгізілетін препараттың мөлшерін арттырған кезде микроскопиялық зерттеулер қан тамырларының қанға толуы сияқты қанайналым бұзылыстарының белгілерін анықтады. Осыған орай препараттың 1:10 қатынасы пайдалануға ұсынылады.*

Негізгі сөздер: *Artemisia cina Berg., уыттылық, фитосубстанция.*

Жануарлар арасында аурулардың кеңнен таралуы, әсіресе құрт аурулары, жануарлардың үлкен шығынына әкеледі, зооноздық қоздырғыштармен адамдардың жұқтыру қаупі, өнеркәсіптердің шикізаттан айырылуын тудырады. Жануарлар аурулары жануарлар өнімдеріне құны 40%-ға жететіндей экономикалық залал келтіреді, сондықтан жануарлар ауруларының алдын-алуға бағытталған іс-шаралар жүргізу әрдайым рентабельді [1].

Ветеринарлық дәрігерлердің қолында бақылауындағы жануарлардағы құрт ауруларына қарсы арсеналы кең спектрге ие [2].

Синтетикалық құрттарға қарсы препараттарды қолдану жануарлардың иммунитетін төмендетіп, гельминттердің препаратқа үйреніп алуына әкеледі, сондықтан оның тиімділігі жойылады. Соңғы жылдары құрттарға қарсы күрес жүргізуде құрттардың табиғи жауы - өсімдіктер сығындылары кеңінен қолданыла бастады [3].

Заманауи жағдайда мал шаруашылығы мен ветеринария тәжірибесіне дәрілік заттарды, қоспа жемдерді кеңінен қолданысқа енгізу міндетті түрде фармако-токсикологиялық қасиеттерін зерттеуді талап етеді, соған байланысты қазіргі кезде нематодтарды емдеуде өсімдік шикізаттарынан дайындалған қауіпсіз заттарды қолдану үлкен қызығушылық туындатуда [4].

Осындай өсімдіктердің біріне Оңтүстік Қазақстанда өсетін дәрмене жусаны жатады.

Бұл жұмыста тәжірибелік жануарларға жүргізілген Artemisia cina Berg. шөбінің фитосубстанциясының уыттылығы анықталды.

Зерттеу мақсаты дәрмене жусанының көмірқышқылды сығындысының уыттылығын анықтау.

МАТЕРИАЛ ЖӘНЕ ӘДІСТЕРІ

Зерттелетін субстанцияның уыттылық әсері дені сау, жасы жетілген, әртүрлі жынысты, 14 күндік карантиннен өткен, салмағы 18-25 г ақ тышқандарға жүргізілді [5, 6]. Тышқандар С.Ж. Асфендияров атындағы ҚазҰМУ вивариясында өсіріліп, ұсталуда. Тәжірибеде 5 топ: бақылау тобы және 4 тәжірибелік топ болды. Бақылау тобы тазартылған су ішті.

Сынақтың 1-тобының тышқандарына препарат 1:3 қатынасты (1 бөлік дәрмене жусаны және 3 бөлік иіссіздендірілген өсімдік майы) энтеральді енгізілді. Препарат ашқарынға арнайы зонд арқылы шприцтің көмегімен енгізілді. Барлық топтың жануарлары препаратты енгізердің алдында және кейін 2-3 сағат бойы тамақ қабылдамады.

Екінші топ – жануарлар 1:5 қатынастаға (1 бөлік цитвар жусаны және 5 бөлік иіссіздендірілген өсімдік майы) препаратты қабылдады.

Жануарлардың үшінші тобы препаратты 1:7 қатынаста қабылдады.

Төртінші топтың тышқандарына препарат1:10 қатынаста

Хабарласу үшін: Бекежанова Толқын Слямқызы, 3 курс PhD-докторанты, С.Ж. Асфендияров атындағы ҚазҰМУ, Алматы қ. Тел: + 7 702 110 07 93, e-mail: tolkyn1984@mail.ru

Contacts: Tolkyn Slyamovna Bekezhanova, PhD-doctoral of 3 years Asfendiyarov KazNMU, Almaty c. Ph.: + 7 702 110 07 93, e-mail: tolkyn1984@mail.ru

берілді. Тәжірибе жоғарыда аталған әдіс бойынша жүргізілді.

НӘТИЖЕЛЕРІ ЖӘНЕ ТАЛҚЫЛАУЫ

Сынақтың 1-тобының тышқандарына препарат 1:3 қатынасты (1 бөлік дәрмене жусаны және 3 бөлік иіссіздендірілген өсімдік майы) энтеральді енгізілді. Препарат ашқарынға арнайы зонд арқылы шприцтің көмегімен енгізілді. Барлық топтың жануарлары препаратты енгізердің алдында және кейін 2-3 сағат бойы тамақ қабылдамады.

Екінші топ – жануарлар 1:5 қатынастаға (1 бөлік дәрмене жусаны және 5 бөлік иіссіздендірілген өсімдік майы) препаратты қабылдады.

Жануарлардың үшінші тобы препаратты 1:7 қатынаста қабылдады.

Төртінші топтың тышқандарына препарат1:10 қатынаста берілді. Тәжірибе жоғарыда аталған әдіс бойынша жүргізілді.

Жануарларды өлтіру хлороформ эфирін қолдану арқылы наркоздың көмегімен жүргізілді. Іш қуысын ашу Б.Атчабаров атындағы ҒЗИ зертханасында жалпы қабылданған әдістемелер бойынша жасалды. Өкпе, бауыр, бүйрек бөліктері бейтарап формалинге салынды, жоғары концентрациялы спирт пайдаланылды. Препарат гематоксилин-эозинмен боялды. Морфологиялық зерттеулер кезінде келесідей нәтижелер алынды.

Бақылаушы топтың бауырының микроскопиялық зерттеулері бойынша ағзаның құрылымы бұзылмаған (сурет 1).

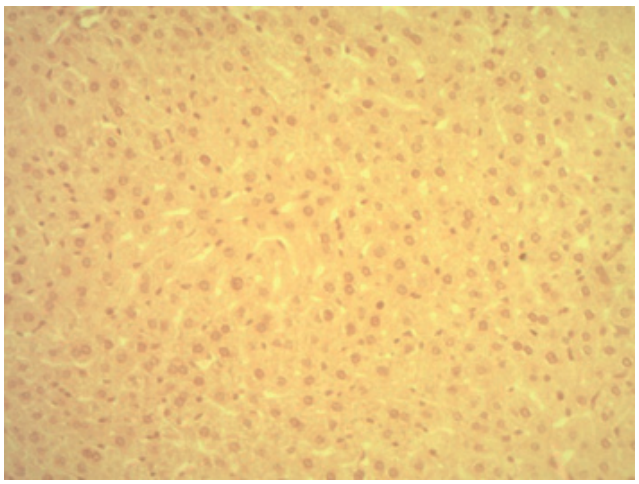

Сурет 1 – Бауырдың қалыпты гистологиялық +құрылымы × 200 НЕ

Асқазан тіні өзінің гистологиялық құрылымын сақтаған (сурет 2).

Өкпесінде бронхтары, альвеолалары бос, гистологиялық құрылымы өзгермеген (сурет 3).

Бірінші топтың жануарларының морфологиялық өзгерістері келесідей сипатталады. Бауыр өзінің истологиялық құрылымын сақтаған, кей жерлерде ісіну ошақтары байқалды (сурет 4).

Бүйректерінде ағза тіні өзінің гистологиялық құрылымын сақтаған, қатпарлы қабықта ісіну ошақтары байқалды (сурет 5).

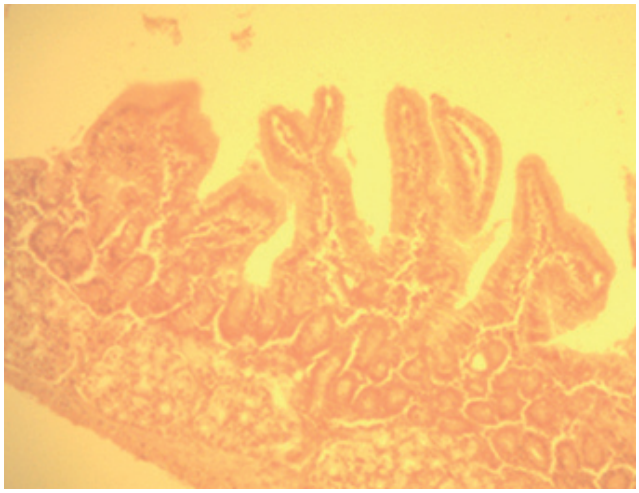

Сурет 2 – Асқазанның қалыпты гистологиялық құрылымы × 100 НЕ

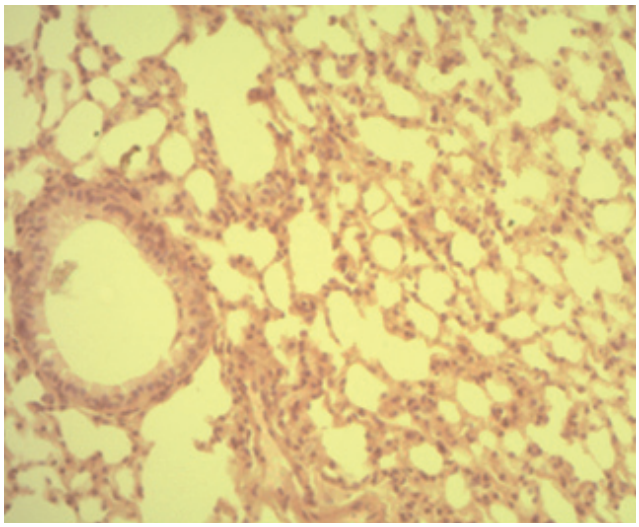

Сурет 3 – Өкпенің қалыпты

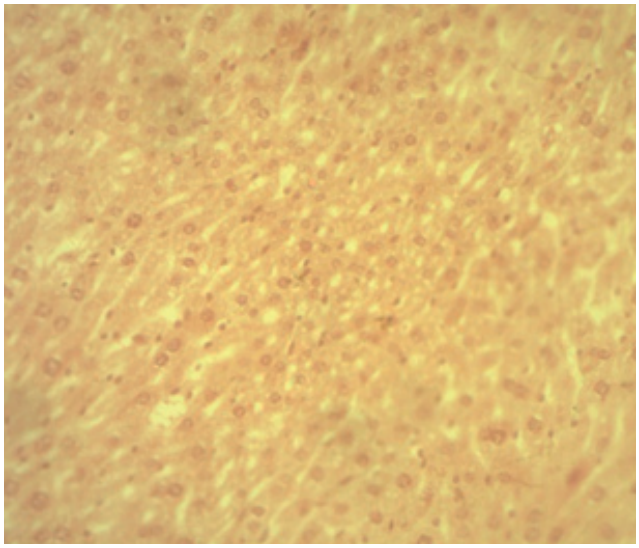

Сурет 4 – Бауырдың ісіну ошақтары × 200 НЕ

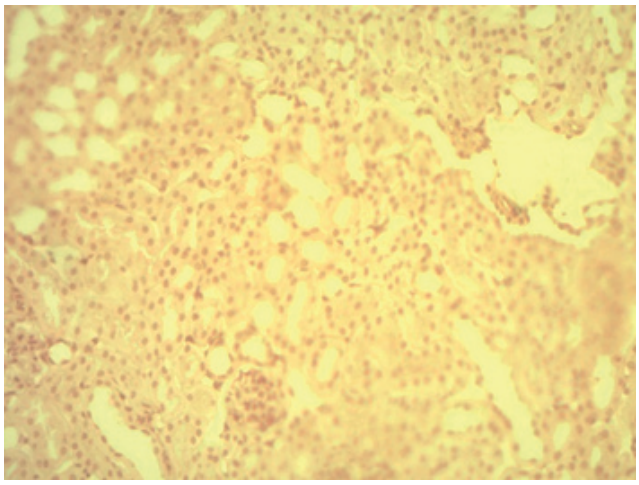

Сурет 5 – Бауырдың ісіну ошағы × 200 НЕ

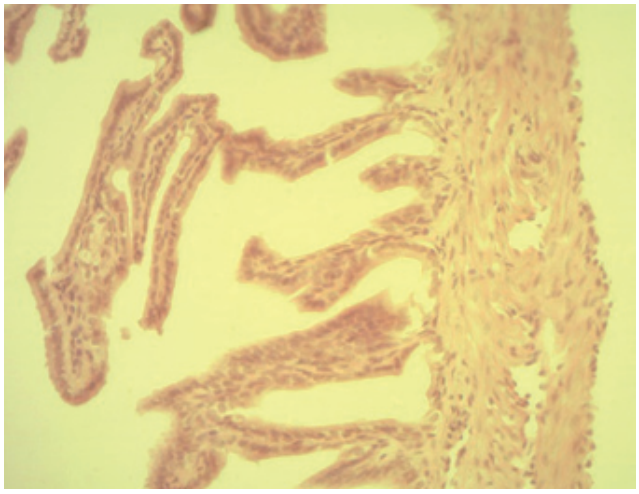

Сурет 6 – Асқазанның ісіну ошағы × 200 НЕ

Асқазанның гистологиялық құрылымы сақталған, қабырғаларының ісіну ошақтары анықталды (сурет 6).

Екінші топтың ішкі ағзаларын микроскопиялық зерттегенде келесідей өзгерістермен сипатталды. Бауыр құрылымы өзінің гистологиялық құрылымын сақтаған, әр жерлерде ісіну ошақтары бар (сурет 7).

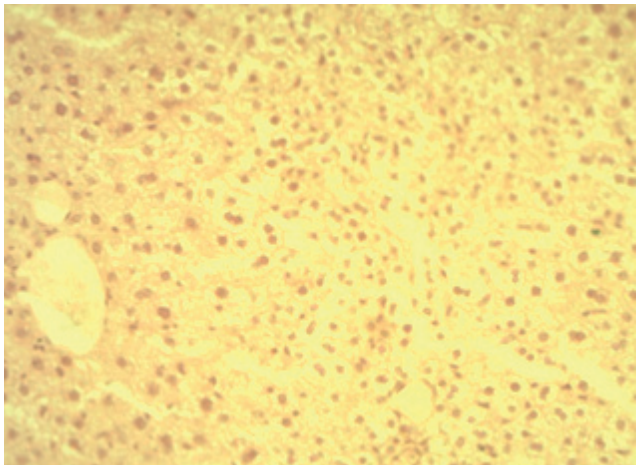

Сурет 7 – Бауырдың ісіну ошақтары × 200 НЕ

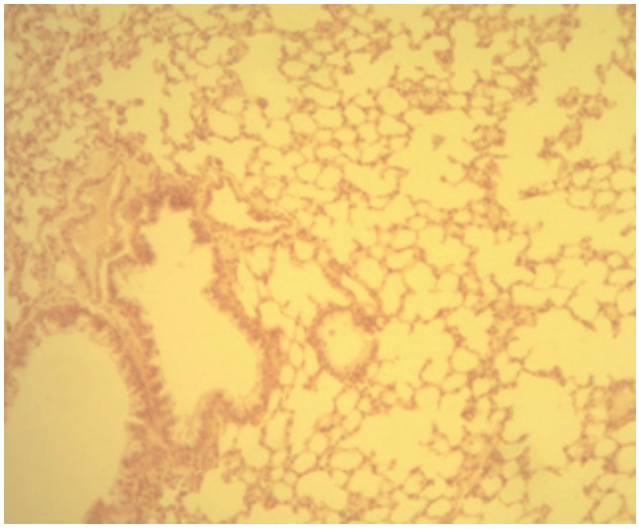

Сурет 8 – Өкпенің перивоякулярлы ісінулері × 200 НЕ

Өкпесінде ірі тамырларда периваскулярлы ісіну байқалды. Бронхтар, альвеолалар жолдары бос (сурет 8).

Бүйректері өзінің гистологиялық құрылымын сақтаған. Әрбір жерлерінде ісіну ошақтары анықталды (сурет 9).

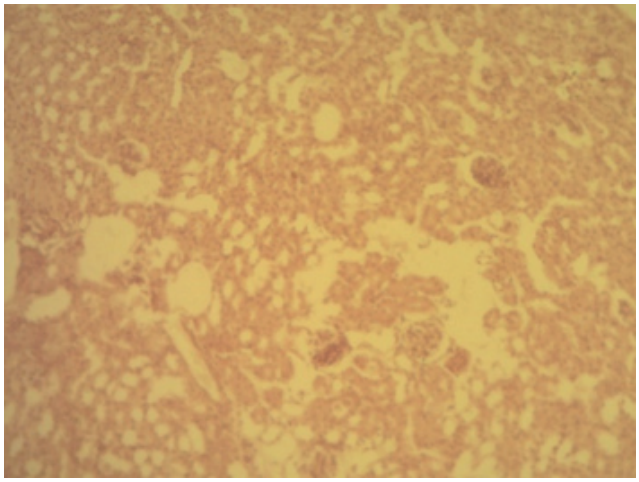

Сурет 9 – Бүйрек тіндерінің ісіну ошағы × 200 НЕ

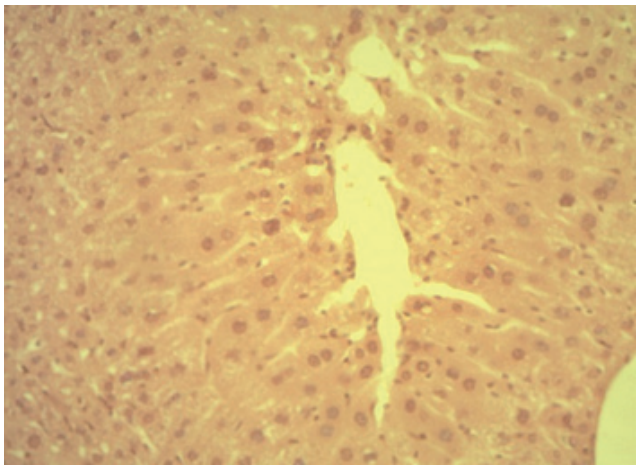

Сурет 10 – Бауыр тіндерінің ісінуі × 200 НЕ

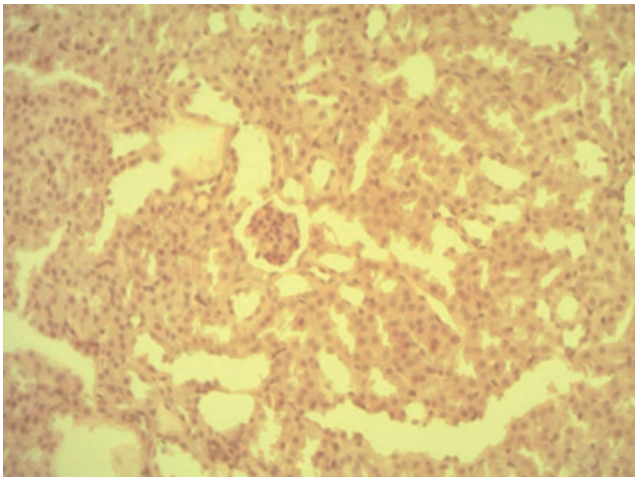

Сурет 11 – Бүйрек тіндерінің ісінуі× 200 НЕ

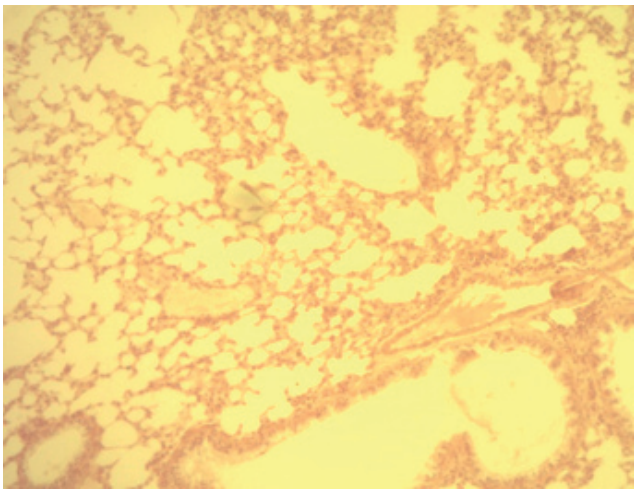

Сурет 12 – Өкпе тамырларының қанға толығуы × 100 НЕ

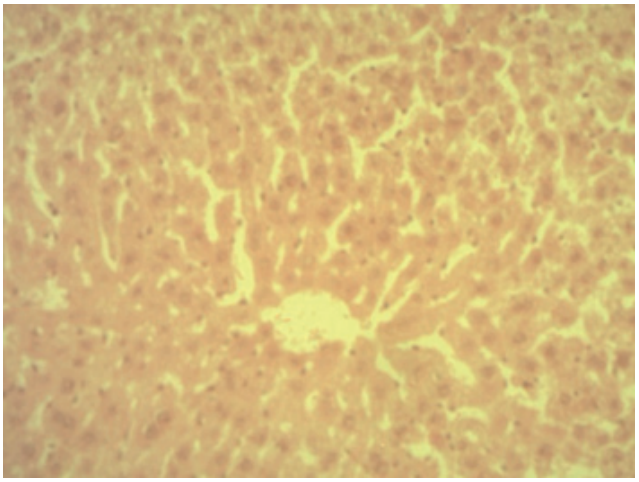

Сурет 13 – Бауырдың ісіну ошағы × 200 НЕ

Үшінші топтың ағзаларындағы микроскопиялық өзгерістер келесідей сипатталды. Бауыр тіндерінің жайылған ісінулері байқалды, алайда ағзаның құрылымы өзгеріссіз (сурет 10).

Бүйрек құрылымы бұзылмаған, тіндердің ісінуі бар,

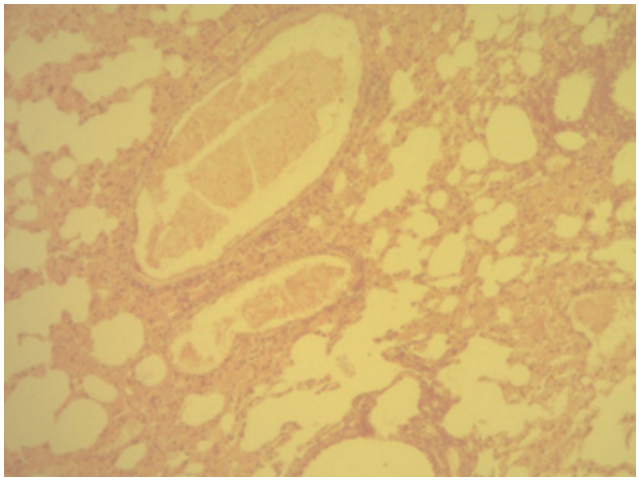

Сурет 14 – Тамырлардың қанға толығуы, тіндердің ісінуі × 100 НЕ

алдыңғы сериялармен салыстырғанда таралған сипатқа ие (сурет 11).

Өкпелерінде тамырлардың қанға толығуы анықталды, бронхтар мен альвеолалар бос қалды (сурет 12).

Төртіншісінің морфологиялық зерттеулері келесідей өзгерістермен сипатталды. Бауырда тіндердің ісінуі орталық қабақтарының айналасында таралған, гелатоциттер өзгермеген (сурет 13).

Тіндерде қантамырлардың қанмен толығуы, жекелеген альвеолаларда ісінген сұйықтықтар анықталды (сурет №14). Бүйрек құрылымы сақталып қалды, алайда үлкен аумақты қамтыды.

ҚОРЫТЫНДЫ

Осылайша, дәрмене жусаны көмірқышқылды сығындысының уыттылығын анықтауға арналған морфологиялық зерттеулер келесідей қорытынды жасауға мүмкіндік берді. Тәжірибелік жануарлардың ішкі ағзаларының морфологиялық өзгерістері ағзаның зақымдалуынсыз тін ісінуімен сипатталды. Бірақ, тышқандарға енгізілетін препараттың мөлшерін арттырған кезде микроскопиялық зерттеулер қан тамырларының қанға толуы сияқты қанайналым бұзылыстарының белгілерін анықтады. Осыған орай препараттың 1:10 қатынасы пайдалануға ұсынылады.

Зерттеу мөлдірлігі

Зерттеуге демеушілік қолдау көрсетілген жоқ. Авторлар баспаға ұсынылған қолжазбаның түпкілікті версиясы үшін толық жауап береді.

Қаржылық және басқа да қарым-қатынастар туралы декларация

Бүкіл авторлар мақаланың концепциясын дайындауға және қолжазбаны жазуға қатысты. Қолжазбаның түпкілікті версиясын бүкіл авторлар мақұлдады. Авторлар мақала үшін қаламақы алған жоқ.

ПАЙДАЛАНЫЛҒАН ӘДЕБИЕТТЕР

1 Авакаянд Б.М. Лекарственные растения в ветеринарной медицине. – М.: Аквариум ЛТД, 2001. – 170 с.

2 Ануфриев А.И., Ануфриев П.А., Шахов А.Г. Фар-

макология и персистентные инфекции. Мат. 1 съезда вет. фармакологов России. – Воронеж, 2007. - С. 21-25

3 Atanasov A.G. et al. Discovery and resupply of pharmacologically active plant-derived natural products: A review // Biotechnology Advances pp. – 2015. – P. 1-33

4 Sakipova Z., Siu Hai Wong N., Bekezhanova T., Sadykova, Shukirbekova A., Boylan F. Quantification of santonin in eight species of Artemisia from Kazakhstan by means of HPLCUV: Method development and validation // PLoS ONE 12(3). http://dx.doi.org/10.1371/journal.pone.0173714

5 Миронов А.Н., Бунатян Н.Д. и др. Руководство по проведению доклинических исследований лекарственных средств. – М.: Гриф и К, 2012. - 944 с.

6 Бекежанова Т.С., Сакипова З.Б., Омарова Р.А., Шукирбекова А.Б., Нурбайулы А. Разработка матричной настойки для гомеопатических препаратов из травы полыни цитварной (Artemisia Cina Berg.) // Medicine (Almaty). – 2016. – No 11 (173). – P. 134-137

REFERENCES

1 Avakayand BM. *Lekarstvennyye rasteniya v veterinarnoy meditsine* [Medicinal plants in veterinary medicine]. Moscow: Aquarium LTD; 2001. P. 170

2 Anufriev AI, Anufriev PA, Shakhov AG. *Farmakologiya i persistentnyye infektsii. Mat. 1 s"yezda vet. farmakologov Rossii* [Pharmacology and persistent infections. Mat. 1 Congress of the Vet. Pharmacologists of Russia]. – Voronezh; 2007. P. 21-5

3 Atanasov AG, et al. Discovery and resupply of pharmacologically active plant-derived natural products: A review. *Biotechnology Advances pp.* 2015:1-33

4 Sakipova Z, Siu Hai Wong N, Bekezhanova T, Sadykova, Shukirbekova A, Boylan F. Quantification of santonin in eight species of Artemisia from Kazakhstan by means of HPLCUV: Method development and validation. *PLoS ONE.* 12(3). Available from: http://dx.doi.org/10.1371/journal.pone.0173714

5 Mironov AN, Bunatyan ND, et al. *Rukovodstvo po provedeniyu doklinicheskikh issledovaniy lekarstvennykh sredstv* [A guide to preclinical drug research]. Moscow: Grif and K; 2012. P. 944

6 Bekezhanova TS, Sakipova ZB, Omarova RA, Shukirbekova AB, Nurbaiuly A. Development of mother tincture for homoeopathic preparations of the herb Artemisia Cina Berg. *Meditsina (Almaty) = Medicine (Almaty)*. 2016;11(173):134-7

Р Е З Ю М Е

Т.С. БЕКЕЖАНОВА[1], Г.С. ИБАДУЛЛАЕВА[1], З.Б. САКИПОВА[1], Р.А. ОМАРОВА[1], А.Б. ШУКИРБЕКОВА[2]

[1]Казахский национальный медицинский университет им. С.Д. Асфендиярова, г. Алматы, Республика Казахстан,

[2]Медицинский Университет Астана, г. Астана, Республика Казахстан

ОПРЕДЕЛЕНИЕ ТОКСИЧНОСТИ ФИТОСУБСТАНЦИИ ТРАВЫ ARTEMISIA CINA BERG

В данной работе определена токсичность фитосубстанции травы Artemisia cina Berg. для лабораторных животных. Установлено, что субстанция является малоопасной для животных.

Целью исследования является определение токсичности густого (углекислотного) экстракта полыни цитварной.

Материал и методы. Токсическое действие испытуемой субстанции проводили на здоровых половозрелых белых мышах обоего пола, которые прошли карантин более 14 дней, с массой 18-25 г. Мыши выращены и содержались на рационе вивария КазНМУ им. С.Д. Асфендиярова. Всего в эксперименте было 5 групп: контрольная и четыре опытных. Контрольная группа получала очищенную воду.

Результаты и обсуждение. Первая группа эксперимента: мышам вводили энтерально испытуемый препарат в соотношении 1:3 (1 часть экстракта полыни цитварной и 3 части дезодорированного растительного масла). Препарат вводился натощак в желудок животных через специальный зонд при помощи шприца. Животные всех групп перед введением вещества и после введения не получали пищу в течение 2-3 часов.

Выводы. Таким образом, проведенное морфологическое исследования для определения токсичности углекислого экстракта полыни цитварной позволило сделать следующее заключение. Морфологические изменения во внутренних органах экспериментальных животных характеризовались головным отеком ткани без повреждения структуры органа. Однако, при нарастании дозы вводимого препарата мышам микроскопические исследования выявили признаки нарушения кровообращения в виде полнокровия сосудов.

Ключевые слова: *Artemisia cina Berg., токсичность, фитосубстанция.*

S U M M A R Y

T.S. BEKEZHANOVA[1], G.S. IBADULLAEVA[1], Z.B. SAKIPOVA[1], R.A. OMAROVA[1], A.B. SHUKIRBEKOVA[2]

[1] Asfendiyarov Kazakh national medical university., Almaty c., Republic of Kazakhstan,

[2] Astana Medical University., Astana c., Republic of Kazakhstan

DETERMINATION OF THE TOXICITY OF PHYTOSUBSTANCE HERBS ARTEMISIA CINA BERG.

In this paper, the toxicity of the phytosubstance of the herb Artemisia cina Berg is determined. For laboratory animals. It is established that the substance is not very dangerous for animals.

The aim of the study is to determine the toxicity of the dense (carbon dioxide) extract of wormwood citrine.

Material and methods. The toxic effect of the test substance was carried out on healthy mature white mice of both sexes, who were quarantined for more than 14 days, weighing 18-25 g. The mice were grown and kept on the diet of the KazNMU vivarium. S.D. Asfendiyarov. In all, there were 5 groups in the experiment: a control group and four experienced ones. The control group received purified water.

Results and discussion. The first group of the experiment, mice were injected enterally with the test preparation in a ratio of 1: 3 (1 part of the extract of wormwood citric and 3 parts of deodorized vegetable oil). The drug was administered on an empty stomach to the stomach of animals through a special probe using a syringe. Animals of all groups before the introduction of the substance and after administration did not receive food for 2-3 hours.

Conclusions. Thus, the conducted morphological studies to determine the toxicity of carbonate extract of wormwood citric made possible the following conclusion. Morphological changes in the internal organs of experimental animals were characterized by head edema of the tissue without damaging the structure of the organ. However, with the increase in the dose of the drug administered to mice, microscopic studies revealed signs of circulatory disorders in the form of vasoconstriction.

Key words: *Artemisia cina Berg., toxicity, phytosubstance.*

Сілетеме үшін: *Бекежанова Т.С., Ибадуллаева Ғ.С., Сакипова З.Б., Омарова Р.А., Шукирбекова А.Б. Artemisia cina Berg шөбінің фитосубстанциясының уыттылығын анықтау // Medicine (Almaty). – 2017. – No 8 (182). – P. 98-102*

Мақала редакцияға түсті 01.06.2017 ж.

Мақала басуға қабылданды 07.08.2017 г.