УДК 616.36-002-02:616-097

КЛИНИКО-ЛАБОРАТОРНЫЕ ОСОБЕННОСТИ ТЕЧЕНИЯ АУТОИММУННОГО ГЕПАТИТА (АИГ)

Е.А. СЛАВКО, Н.В. ЗУБОВА, С. СЕРІКБОЛҚЫЗЫ

Казахский национальный медицинский университет им. С.Д. Асфендиярова, г. Алматы, Республика Казахстан

Славко Е.А.

Аутоиммунный гепатит (АИГ) был впервые описан в 1951 г. как хроническое заболевание у молодых женщин с гипергаммаглобулинемией в отсутствие цирроза печени, которое хорошо отвечало на адренокортикотропную терапию. Но и спустя 60 лет диагностика АИГ по-прежнему представляет определенные трудности. Такая ситуация связана с тем, что, во-первых, АИГ – относительно редкое заболевание, а во-вторых, весьма гетерогенное.

Распространенность АИГ составляет 16–18 случаев на 100 000 жителей Европы [1-4].

АИГ представляет собой заболевание, характеризующееся значительным полиморфизмом клинических, лабораторных и гистологических проявлений [5-8], что затрудняет своевременную постановку диагноза и проведение адекватной терапии, направленной на предупреждение прогрессирования заболевания и развитие осложнений.

В связи с вышеизложенным представляло значительный интерес изучение клинической картины и изменений лабораторных и инструментальных показателей у пациентов с АИГ.

Актуальность проблемы обусловлена сложностью диагностики АИГ, связанной с полиморфизмом клинико-лабораторных проявлений заболевания.

Цель данной работы. Изучить особенность течения АИГ для улучшения диагностики данного заболевания.

Материал и методы. Обследованы 12 пациентов с АИГ, находящихся под динамическим наблюдением в Центре гепатологии им. А. Комори КазНМУ им. С.Д. Асфендиярова. Диагноз АИГ верифицирован на основании выявления аутоантител (ANA) и/или гистологического исследования печени. Активность процесса оценивалась по клиническим проявлениям, изменениям гемограммы, функциональных проб печени, данным инструментального обследования (ультразвуковое исследование органов брюшной полости (УЗИ), непрямая эластометрия печени).

Результаты и обсуждение. Определены анамнестические данные, клинические проявления и изменения лабораторных показателейу пациентов с АИГ.

Выводы:

• Среди пациентов с АИГ превалируют лица женского пола. Заболевание встречалось во всех возрастных категориях, но наиболее часто им страдают представители среднего возраста.

• Почти у 40% пациентов АИГ сочетался с другими аутоиммунными заболеваниями (ПБХ, аутоиммунный тиреоидит, витилиго).

• У большинства пациентов определялась продвинутая стадия заболевания - цирроз печени, причем у 1/3 развились характерные осложнения (асцит, печеночная энцефалопатия, гиперспленизм).

• В клинической картине превалировали неспецифические астеновегетативные проявления. У 75% пациентов трансаминазы как показатель биохимической активности оставались нормальными. Холестаз клинически был выявлен у 25% пациентов, биохимически в 41,6% случаев. Достаточно часто, в 66,7% случаев, было выявлено ускорение СОЭ.

• У четверти пациентов АИГ был серонегативным и подтверждался только по результатам гистологического исследования.

Ключевые слова: аутоиммунный гепатит, аутоиммунные заболевания, фиброз печени, цирроз печени, антинуклеарные антитела, биохимическая активность.

Для цитирования: Славко Е.А., Зубова Н.В., Серікболқызы С. Клинико-лабораторные особенности течения аутоиммунного гепатита (АИГ) // Медицина (Алматы). – 2018. - №3 (189). – С. 162-167

Контакты: Славко Елена Алексеевна, к.м.н., профессор кафедры внутренних болезней №1 с курсом гепатологии КазНМУ им. С.Д. Асфендиярова, г. Алматы, Толе би, 94, индекс 050000.
E-mail: y.slavko@kaznmu.kz

Contacts: Yelena Slavko, MD, PhD Professor of International Diseases Department wich Hepatology course of Asfendiyarov Kazakh National Medical University, Almaty c., Tole bi str., 94, index 050000.
E-mail: y.slavko@kaznmu.kz

Поступила: 03.03.2018

Т Ұ Ж Ы Р Ы М

АУТОИММУНДЫ ГЕПАТИТ (АИГ) АҒЫМЫНЫҢ КЛИНИКАЛЫҚ-ЗЕРТХАНАЛЫҚ ЕРЕКШЕЛІКТЕРІ

Е.А. СЛАВКО, Н.В. ЗУБОВА, С. СЕРІКБОЛҚЫЗЫ

С.Ж. Асфендияров атындағы Қазақ Ұлттық медицина университеті, Алматы қ., Қазақстан Республикасы

Аутоиммунды гепатит (АИГ) ең алғашқы рет 1951 ж. жас әйелдердегі созылмалы түрде бауыр циррозынсыз гипергаммаглобулинемиямен көрінетін және адренокортикотропты емге жақсы жауап беретін ауру ретінде сипатталған болатын. Сол уақыттан бері 60 жыл өтсе де, АИГ диагностикасы әлі де белгілі бір қиындықтар туғызады. Бұл жағдай, біріншіден, аутоиммунды гепатиттің салыстырмалы сирек кездесуіне, екіншіден, геторегонді болуына байланысты.

АИГ таралуы 100 000 Европа халқының 16-18 жағдайын құрайды [1-4].

АИГ клиникалық, зертханалық және гистологиялық көріністерінің айқын полиморфизмімен сипатталатын ауру, бұл уақытылы диагноз қоюға және аурудың үдеуі мен асқынуларының алдын алуға бағытталған адекватты ем тағайындауды қиындатады.

Жоғарыда айтылғандарға байланысты АИГ сырқаттанған науқастардың клиникалық көрінісін, зертханалық және аспаптық көрсеткіштерінің өзгерістерін зерттеп бақылау үлкен қызығушылық тудырды.

Мәселенің өзектілігі аурудың клиникалық-зертханалық көріністерінің полиморфизміне байланысты АИГ диагностикасының қиын болуымен түсіндіріледі.

Зерттеудің мақсаты. Осы аурудың диагностикасын жақсарту мақсатында АИГ ағымының ерекшеліктерін зерттеу.

Материал және әдістері. С.Ж. Асфендияров атындағы Қазақ ұлттық медицина университетінің А.Комори гепатология Орталығында динамикалық бақылаудағы АИГ сырқаттанған 12 науқас тексерілді. АИГ диагнозы аутоантиденелердің (ANA) және/немесе бауырды гистологиялық зерттеу нәтижесіне сүйене отырып қойылды.

Үрдістің белсенділігі клиникалық көріністері, гемограмманың, бауыр функционалдық сынамаларының, аспаптық зерттеу мәліметтерінің (іш қуысы ағзаларының ультрадыбыстық зерттеу (УДЗ), бауырдың тікелей емес эластометриясы) өзгерістеріне байланысты бағаланды.

Нәтижелері мен талқылауы. Анамнездік мәліметтер, клиникалық көріністер мен АИГ сырқаттанған науқастардың зертханалық көрсеткіштерінің өзгерістері анықталды.

Қорытынды:

• АИГ сырқаттанған науқастардың ішінде әйел жынысы басым. Ауру барлық жас арасында кездеседі, бірақ орта жастағылар жиірек ауырады.

• АИГ науқастардың 40% жуығында басқа аутоиммунды аурулармен (ББХ, аутоиммунды тиреоидит, витилиго) қосарласуы кездеседі.

• Науқастардың басым көпшілігінде аурудың үдеген сатысы анықталды - бауыр циррозы, соның ішінде 1/3 бөлігінде асқынулар (асцит, бауырлық энцефалопатия, гиперспленизм) дамыған.

• Кликалық көрінісінде спецификалық емес астеновегетативті белгілер басымырақ. Науқастардың 75% биохимиялық белсенділіктің көрсеткіші - трансаминазалар деңгейі қалыпты болды. Науқастардың 25% холестаздың клиникалық белгілері, ал 41,6% биохимиялық түрде де анықталды. Өте жиі, 66,7% жағдайда ЭТЖ жылдамдығының артуы байқалды.

• Науқастардың төрт бөлігінде АИГ серонегативті және тек гистологиялық зерттеу нәтижесі арқылы ғана нақтыланды.

Негізгі сөздер: аутоиммунды гепатит, аутоиммунды аурулар, бауыр фиброзы, бауыр циррозы, антитнуклеарлы антиденелер, биохимиялық белсенділік.

S U M M A R Y

CLINICAL-LABORATORY FEATURES OF AUTOIMMUNE HEPATITIS (AIG)

YA SLAVKO, NV ZUBOVA, S SERIKBOLKYZY

Asfendiyarov Kazakh National Medical University, Almaty c., Republic of Kazakhstan

Autoimmune hepatitis (AIG) was first described in 1951 as a chronic disease in young women with hypergammaglobulinemia in the absence of liver cirrhosis, which responded well to adrenocorticotropic therapy. But even after 60 years the diagnosis of AIG still presents certain difficulties. This situation is due to the fact that, firstly, AIG is a relatively rare disease, and secondly - very heterogeneous.

The prevalence of AIG is 16-18 cases per 100 000 inhabitants of Europe [1-4].

AIG is a disease characterized by significant polymorphism of clinical, laboratory and histological manifestations [5-8], which makes it difficult to timely diagnose and conduct adequate therapy aimed at preventing the progression of the disease and the development of complications.

In connection with the foregoing, it was of considerable interest to study the clinical picture and changes in laboratory and instrumental parameters in patients with AIG.

The urgency of the problem is due to the complexity of the diagnosis of AIG associated with the polymorphism of clinical and laboratory manifestations of the disease.

The purpose of this work. To study the peculiarity of the course of AIG to improve the diagnosis of this disease.

Material and methods. Twelve patients with AIG under dynamic observation at the Hepatology Center A.Komori of the Asfendiyarov Kazakh National Medical University. The diagnosis of AIG is verified on the basis of the detection of autoantibodies (ANA) and / or histological examination of the liver. The activity of the process was assessed by clinical manifestations, hemogram changes, functional liver samples, instrumental examination data (ultrasound of the abdominal organs (ultrasound), indirect elastometry of the liver).

Results and discussion. The anamnestic data, clinical manifestations and changes in laboratory parameters of patients with AIG were determined.

Conclusions:

• Among female patients with AIH, female subjects predominate. The disease was found in all age categories, but most often they are affected by middle-aged people.

• Almost 40% of patients had AIG combined with other autoimmune diseases (PBH, autoimmune thyroiditis, vitiligo).

• In most patients, an advanced stage of the disease - cirrhosis of the liver - was determined, with characteristic complications in 1/3 (ascites, hepatic encephalopathy, hypersplenism).

• Nonspecific asthenovegetative manifestations prevailed in the clinical picture. In 75% of patients, transaminase as an indicator of biochemical activity remained normal. Cholestasis was clinically detected

in 25% of patients, biochemically in 41.6% of cases. Quite often, in 66.7% of cases, the acceleration of ESR was detected.

• In a quarter of patients, AIG was seronegative and was confirmed only by histological examination.

Keywords: autoimmune hepatitis, autoimmune diseases, liver fibrosis, liver cirrhosis, antinuclear antibodies, biochemical activity.

For reference: Slavko YA, Zubova NV, Serikbolkyzy S. Clinical-laboratory features of autoimmune hepatitis (AIG). *Meditsina (Almaty) = Medicine (Almaty)*. 2018;3(189):162-167 (In Russ.)

Аутоиммунный гепатит представляет собой хроническое диффузное заболевание печени, характеризующееся значительной гетерогенностью клинических, лабораторных и гистологических проявлений.

АИГ встречается у представителей всех возрастов и этнической принадлежности. Заболеваемость существенно ниже в странах Азии и Африки в связи с превалированием там вирусных гепатитов и генетических особенностей, присущих европеоидной расе. Женщины страдают чаще, чем мужчины. В среднем соотношение полов женщины/мужчины оценивается как 4:1. Заболеваемость АИГ характеризуется возрастной бимодальностью, то есть двумя пиками. АИГ может развиться в любой возрастной группе, но АИГ-1 чаще всего затрагивает людей в возрасте от 10 до 30 лет и от 40 до 60 лет. АИГ-2 поражает главным образом детей в возрасте от 2 до 15 лет.

Таким образом, наибольшая заболеваемость встречается в группе молодых девушек и женщин европеоидной расы. Тем не менее, АИГ может возникнуть у людей любого возраста, включая младенцев и пожилых людей. Не следует упускать из виду лиц старше 70 лет, причем мужчины в этом возрасте могут быть затронуты чаще, чем женщины.

Обычно АИГ протекает как хроническое заболевание, но в 1/4 случаев может начинаться остро и иметь фульминантное течение, поэтому АИГ следует учитывать при проведении дифференциальной диагностики острой печеночной недостаточности [5, 6].

В клинической картине АИГ превалируют неспецифические для поражения печени симптомы, что затрудняет своевременную диагностику заболевания. Нередко АИГ диагностируется на поздней стадии, когда выявляются осложнения цирроза, такие как асцит, кровотечение из варикозно расширенных вен пищевода. Цитолиз, холестаз могут указывать на острое развитие АИГ.

Аутоиммунные заболевания — тиреоидит, артрит, синдром Шегрена, витилиго, гломерулонефрит или язвенный колит могут развиваться на любой стадии поражения печени и помогают при установлении диагноза АИГ.

Таким образом, об АИГ следует думать при обследовании любого пациента с острым или хроническим поражением печени, особенно при наличии гипергаммаглобулинемии, особенно если у пациента имеются проявления аутоиммунных заболеваний [7-11].

Повышение активности печеночных ферментов аланинаминотрансферазы (АЛТ) и аспартатаминотрансферазы (АСТ) указывает на воспалительный процесс и может использоваться для определения активности воспаления, тогда как изменения уровня билирубина, холинэстеразы, числа тромбоцитов — признаки поздних стадий цирроза печени.

Повышение титра гаммаглобулинов, и особенно сывороточного IgG, в отсутствие цирроза служит диагностическим критерием АИГ. Как правило, имеет место повышение титра только IgG, при этом титры IgA и IgM остаются в норме. Этот характерный признак АИГ не только играет важную роль в постановке диагноза, но и является надежным показателем активности болезни при наблюдении. Нормализация титра IgG и активности аминотрансфераз – один из критериев биохимической ремиссии АИГ [11].

Диагноз АИГ верифицируется путем обнаружения аутоантител и по результатам гистологического исследования.

Цель данной работы – изучить особенность течения АИГ для улучшения диагностики данного заболевания.

МАТЕРИАЛ И МЕТОДЫ

Нами обследовано 12 пациентов с АИГ, находящихся под динамическим наблюдением в Клинике внутренних болезней КазНМУ им. С.Д. Асфендиярова. Диагноз выставлялся на основании следующих критериев: исключение вирусных, наследственных и других заболеваний печени у пациентов, не употреблявших алкоголь в токсических дозах (в среднем 20 г этанола в сутки для женщин и 30 г – для мужчин). Клиническая симптоматика оценивалась по анамнестическим данным и результатам объективного обследования.

Для исключения вирусной этиологии печени определялись маркеры HBsAg, aHBsAg, HBeAg, aHBeAg, aHBcor total, aHCV.

Подтверждение аутоиммунной этиологии заболевания основывалось на результатах определения аутоантител методом иммуноферментного анализа (ИФА): антинуклеарные антитела (ANA) и антимитохондриальные антитела (AMA-M2), антитела к гладкой мускулатуре (ASMA), иммуноглобулин G (IgG), иммуноглобулин M (IgM) антитела к двухцепочной ДНК (AT dsDNA).

Биохимическая активность патологического процесса в печени оценивалась по уровню трансаминаз (АЛТ, АСТ), выраженность холестаза – по показателям билирубина (общего, конъюгированного и неконъюгированного), щелочной фосфатазы (ЩФ), гаммаглютаминтранспептидазы (ГГТП). Жировой обмен оценивался по показателям липидограммы (общий холестерин, триглицериды (ТГ).

При проведении ультразвукового исследования (УЗИ) оценивали эхогенность, размеры печени, диаметр сосудов печени и селезенки, размеры селезенки. Для определения стадии фиброза печени пациентам проводили непрямую эластометрию печени.

РЕЗУЛЬТАТЫ И ОБСУЖДЕНИЕ

Среди 12 наблюдаемых пациентов АИГ был диагностирован у 8 женщин (66,7%) и 4 мужчин (33,3%), что подтверждает данные о наибольшей распространенности заболевания среди лиц женского пола.

По возрастным категориям, согласно классификации ВОЗ, превалировали пациенты среднего возраста (от 45 до 59 лет) - 41,6%, лица молодого возраста (от 22 до 44 лет) составили 1/3 пациентов (33,3%), пожилого возраста (60-67 лет) – 25% (рис. 1).

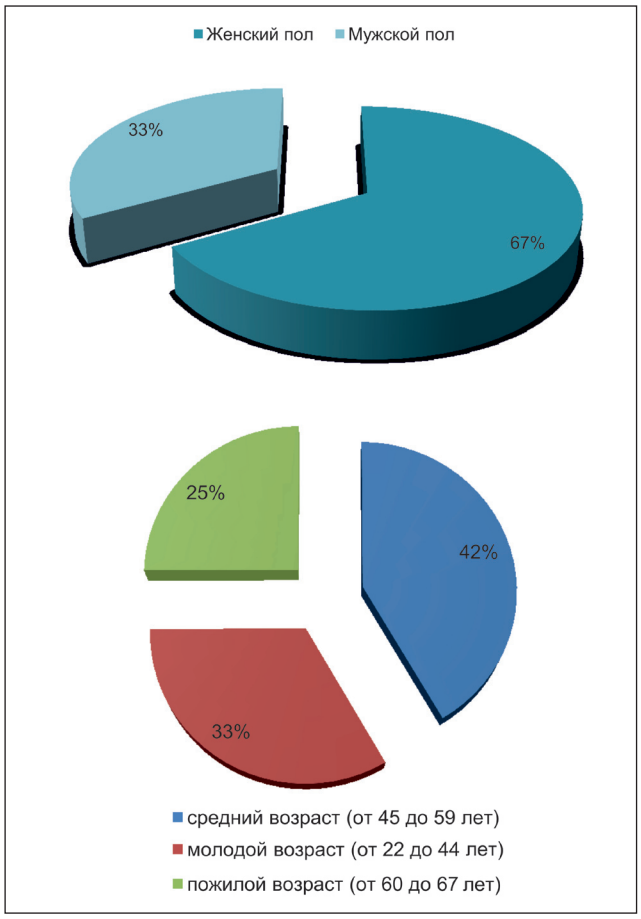

Рисунок 1 – Показатели соотношения пола и возраста среди пациентов с АИГ

У 6 пациентов (41,7%) АИГ сочетался с другими аутоиммунными заболеваниями: первичным билиарным холангитом (ПБХ) у 3 пациентов (50%), с аутоиммунным тиреоидитом у 2 (33,3%) и витилиго у 1 (16,7%) (рис. 2).

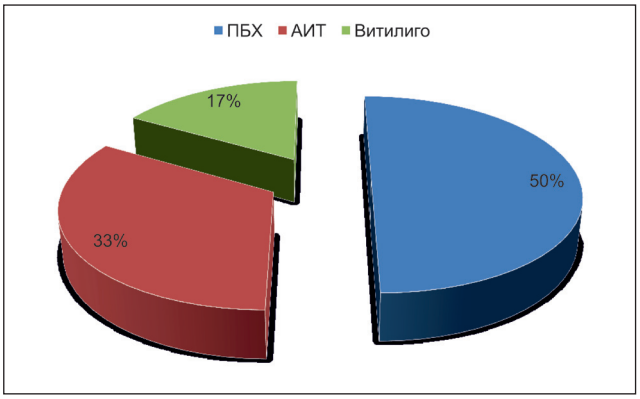

Рисунок 2 – Сочетание АИГ с другими аутоиммунными заболеваниями

Среди других сопутствующих заболеваний наиболее часто отмечалась сочетанная патология органов пищеварительной системы: хронический гастрит, панкреатит, холецистит – у 66,7% пациентов, ишемическая болезнь сердца с артериальной гипертензией диагностирована у 25%, выраженный метаболический синдром наблюдался в 8,3% случаев. У одной пациентки (8,3%) АИГ протекал в сочетании с хроническим вирусным гепатитом С.

У 16% пациентов выявлен отягощенный наследственный анамнез (у кровных родственников были диффузные заболевания печени, приведшие к развитию цирроза, этиология которого не была уточнена). Трое пациентов (25%) в детстве перенесли острый вирусный гепатит А.

Такие проявления, неспецифические для поражения печени симптомы, как слабость, утомляемость, наблюдались в 100% случаев, диспепсические проявления у 33,3% пациентов.

У большинства пациентов, в 75% случаев, наблюдалась слабовыраженная биохимическая активность, минимальная активность – у 16,6% пациентов, умеренная – у 8,3%.

Среди симптомов холестаза превалировал кожный зуд – 41,6% (5 пациентов), желтуха наблюдалась у 25% пациентов (3 пациента). Биохимические признаки холестаза определялись в виде гипербилирубинемии у трех пациентов (25%), повышения активности ЩФ у 5 пациентов (41,6%) и ГГТП у трех пациентов (25%), гиперхолестеринемия наблюдалась у 2 пациентов (16,7%).

Иммуновоспалительный синдром клинически характеризовался гепатомегалией, которая была выявлена у 2 пациентов (16,7%). В гемограмме у 8 пациентов (66,7%) наблюдались ускоренная СОЭ, анемия, лейкопения, тромбоцитопения – у 4 (33,3%) (табл. 1).

Таблица 1 – **Клинические проявления у пациентов с аутоиммунным гепатитом**

№ п/п	Клинические симптомы/синдромы	Частота выявления, %
1	Астеновегетативный синдром	100
2	Диспепсический синдром	33,3
3	Цитолиз: - слабовыраженная активность - умеренная активность	83,3 75 8,3
4	Холестаз: - кожный зуд - желтуха - повышение уровня билирубина - повышение активности ЩФ - повышение активности ГГТП - гиперхолестеринемия	 41,6 25 25 41,6 25 16,7
5	Гепатомегалия	16,7
6	Изменения в гемограмме - ускорение СОЭ - анемия, лейкопения, тромбоцитопения	 66,7 33,3

В 75% случаев диагноз АИГ был подтвержден выявлением высоких титров ANA. У 3 пациентов АИГ был ANA-негативным, но подтверждался результатами гистологического исследования биоптата печени. AMA-M2 выявлены у 2 пациентов (16,7%). Следует отметить, что у этих пациентов заболевание манифестировало как первичный билиарный холангит, а затем прогрессировал аутоиммунный гепатит.

По результатам непрямой эластометрии стадия фиброза печени F2 (эластичность 7,0-8,5 кПа) определена у 16,7% пациентов, F 3 (9,0-10,9 кПа) – у 8,3%, F4 (13,5-14,1 кПа) - у 75% (рис. 3).

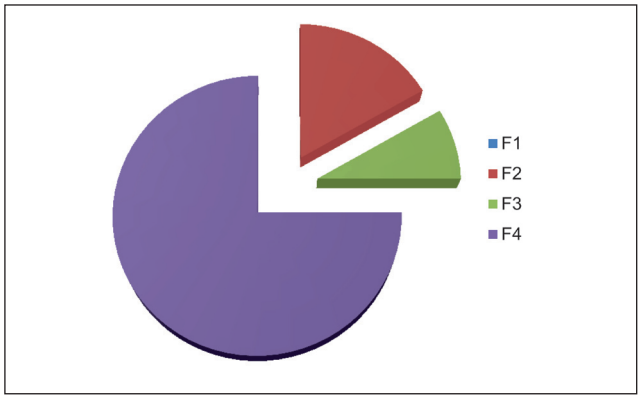

Рисунок 3 – Стадии фиброза печени у пациентов с АИГ

У пациентов с циррозом печени были выявлены осложнения: асцит у двух пациентов (16,7%), ВРВП – у двух пациентов (16,7%), у одного пациента – гиперспленизм (8,3%) и у одного (8,3%) – печеночная энцефалопатия.

Повышение уровня онкомаркеров выявлено у трех пациентов: СА 19-9 у 2 и АФП – у 1 пациента. При этом очаговых изменений при лучевой диагностике выявлено не было.

ВЫВОДЫ

• Среди пациентов с АИГ превалируют лица женского пола. Заболевание встречалось во всех возрастных категориях, но с наиболее часто им страдают представители среднего возраста.

• Почти у 40% пациентов АИГ сочетался с другими аутоиммунными заболеваниями (ПБХ, аутоиммунный тиреоидит, витилиго).

• У большинства пациентов определялась продвинутая стадия заболевания - цирроз печени, причем у 1/3 развились характерные осложнения (асцит, печеночная энцефалопатия, гиперспленизм).

• В клинической картине превалировали неспецифические астеновегетативные проявления. У 75% пациентов трансаминазы как показатель биохимической активности оставались нормальными. Холестаз клинически был выявлен у 25% пациентов, биохимически в 41,6% случаев. Достаточно часто, в 66,7% случаев, было выявлено ускорение СОЭ.

• У четверти пациентов АИГ был серонегативным и подтверждался только по результатам гистологического исследования.

Прозрачность исследования

Исследование не имело спонсорской поддержки. Авторы несут полную ответственность за предоставление окончательной версии рукописи в печать.

Декларация о финансовых и других взаимоотношениях

Все авторы принимали участие в разработке концепции статьи и написании рукописи. Окончательная версия рукописи была одобрена всеми авторами. Авторы не получали гонорар за статью.

Конфликт интересов

Авторы заявляют об отсутствии конфликта интересов.

СПИСОК ЛИТЕРАТУРЫ

1 Werner M., Prytz H., Ohlsson B., Almer S., Bjornsson E., Bergquist A. et al. Epidemiology and the initial presentation of autoimmune hepatitis in Sweden: a nationwide study // Scand J Gastroenterol. – 2008. – Vol. 43. – P. 1232–1240

2 Ngu J.H., Bechly K., Chapman B.A., Burt M.J., Barclay M.L., Gearry R.B. et al. Population-based epidemiology study of autoimmune hepatitis: a disease of older women? // J Gastroenterol Hepatol. – 2010. – Vol. 25. – P. 1681–1686

3 Delgado J.S., Vodonos A., Malnick S., Kriger O., Wilkof-Segev R., Delgado B. et al. Autoimmune hepatitis in southern Israel: a 15-year multicenter study // J Dig Dis. – 2013. – Vol. 14. – P. 611–618

4 Van Gerven N.M.F., Verwer B.J., Witte B.I., van Erpecum K.J., van Buuren H.R., Maijers I. et al. Epidemiology and clinical characteristics of autoimmune hepatitis in the Netherlands // Scand J Gastroenterol. – 2014. – Vol. 49. – P. 1245–1254

5 Lohse A.W., Mieli-Vergani G. Autoimmune hepatitis // J Hepatol. – 2011. – Vol. 55. – P. 171–182

6 Zachou K., Muratori P., Koukoulis G.K., Granito A., Gatselis N., Fabbri A. et al. Review article: autoimmune hepatitis – Current management and challenges // Aliment Pharmacol Ther. – 2013. – Vol. 38. – P. 887–913

REFERENCES

1 Werner M, Prytz H, Ohlsson B, Almer S, Bjornsson E, Bergquist A, et al. Epidemiology and the initial presentation of autoimmune hepatitis in Sweden: a nationwide study. *Scand J Gastroenterol.* 2008;43:1232–40

2 Ngu JH, Bechly K, Chapman BA, Burt MJ, Barclay ML, Gearry RB, et al. Population-based epidemiology study of autoimmune hepatitis: a disease of older women? *J Gastroenterol Hepatol.* 2010;25:1681–6

3 Delgado JS, Vodonos A, Malnick S, Kriger O, Wilkof-Segev R, Delgado B, et al. Autoimmune hepatitis in southern Israel: a 15-year multicenter study. *J Dig Dis.* 2013;14:611–8

4 Van Gerven NMF, Verwer BJ, Witte BI, van Erpecum KJ, van Buuren HR, Maijers I, et al. Epidemiology and clinical characteristics of autoimmune hepatitis in the Netherlands. *Scand J Gastroenterol.* 2014;49:1245-54

5 Lohse AW, Mieli-Vergani G. Autoimmune hepatitis. *J Hepatol.* 2011;55:171–82

6 Zachou K, Muratori P, Koukoulis GK, Granito A, Gatselis N, Fabbri B, et al. Review article: autoimmune hepatitis – Current management and challenges. *Aliment Pharmacol Ther.* 2013;38:887–913

7 Krawitt EL. Autoimmune hepatitis. *N Engl J Med.* 2006;354:54–66

7 Krawitt E.L. Autoimmune hepatitis // N Engl J Med. – 2006. – Vol. 354. – P. 54–66

8 Lohse A.W., Mieli-Vergani G. Autoimmune hepatitis // J Hepatol. – 2011. – Vol. 55. – P. 171–182

9 Zachou K., Muratori P., Koukoulis G.K., Granito A., Gatselis N., Fabbri A., et al. Review article: autoimmune hepatitis – Current management and challenges // Aliment Pharmacol Ther. – 2013. – Vol. 38. – P. 887–913

10 Hennes E.M., Zeniya M., Czaja A.J., Pares A., Dalekos G.N., Krawitt E.L. et al. Simplified criteria for the diagnosis of autoimmune hepatitis // Hepatology. – 2008. – Vol. 48. – P. 169–176

11 Manns M.P., Czaja A.J., Gorham J.D., Krawitt E.L., Mieli-Vergani G., Vergani D. et al. Diagnosis and management of autoimmune hepatitis // Hepatology. – 2010. – Vol. 51. – P. 2193–2213

8 Lohse AW, Mieli-Vergani G. Autoimmune hepatitis. *J Hepatol*. 2011;55:171–82

9 Zachou K, Muratori P, Koukoulis GK, Granito A, Gatselis N, Fabbri A, et al. Review article: autoimmune hepatitis – Current management and challenges. *Aliment Pharmacol Ther.* 2013;38:887–913

10 Hennes EM, Zeniya M, Czaja AJ, Pares A, Dalekos GN, Krawitt EL, et al. Simplified criteria for the diagnosis of autoimmune hepatitis. *Hepatology.* 2008;48:169–76

11 Manns MP, Czaja AJ, Gorham JD, Krawitt EL, Mieli-Vergani G, Vergani D, et al. Diagnosis and management of autoimmune hepatitis. *Hepatology.* 2010;51:2193–213