УДК 616.127-005.8:616.15-018.5

МИОКАРДТАҒЫ АПОПТОЗ МАРКЕРІ МЕН CD117 АНЫҚТАЛАТЫН ЖАСУШАЛАРДЫҢ ИММУНОГИСТОХИМИЯЛЫҚ КӨРСЕТКІШТЕРІН ТӘЖІРИБЕЛІК УЛАНУ ЖАҒДАЙЫНДА ЗЕРТТЕУ

А.Б. ЖАҢАБАЕВА, Е.Ж. БЕКМҰХАМБЕТОВ, С.Б. РАХМАНОВ
Марат Оспанов атындағы Батыс Қазақстан мемлекеттік медицина университеті, Ақтөбе қ., Қазақстан Республикасы

Жаңабаева А.Б.

Соңғы зерттеу нәтижелері көрсеткендей, жүрек тініндегі бұзылыстардың негізінде миокардиальды және тамырлық қайта құрылулар мен олардың ақырында қалыптасатын жасушалардың жаңаруы және функциональдық қабілеттерінің өзгеруі маңызды фактор болып табылады. Осы механизмнің негізінде тіндік гомеостаздың реттеушісі – дәнекер тінді мес жасушалары, олардың өзгерістері және жасушалық жаңарудың бірден – бір көрсеткіші апоптоз үдерісі жатқандығы күмән тудырмайды.

Зерттеу мақсаты. Сонымен, біздің зерттеуіміздің мақсаты хром қосындыларының қатарынан бихромат натрий мен хлорорганикалық пестицидтердің созылмалы әсерлері кезінде болатын миокардтағы иммуногистохимиялық көрсеткіштерге (CD117(RTU), P53(Ab-5) маркерлерін) салыстыра отырып, талдау жасау.

Материал және әдістері. Тәжірибелік зертханалық жануарлар виварийінен алынған 50 тексіз аналық және аталық ақ тышқандарға (10 бақылау, 40 тәжірибелік) жүргізілді. Тәжірибелік 2 зерттеу тобында жүргізілді: 1) бихромат натрийдің (Na2Cr2O7) және 2) хлорорганикалық пестицидтің (C6H6Cl6) per os әсері [Kanburetal, 2007]. Зерттеу дизайны: салыстырмалы - бақылау тәжірибелік зерттеу, біз өзгерткен модификацияланған протокол (P. Houpert, S. Frelon, 2005) бойынша жүргізілді. Иммуногистохимиялық әдісі бойынша зерттеуге екі коммерциялық моноклоналды антиденелер пайдаланылды: CD 117 (RTU) «Thermo scintific» фирмасы және p53 (Ab-5) DO-7 RTU «Thermo scintific» фирмасы.

Нәтижелері және талқылауы. Зерттеудің нәтижесі көрсеткендей, CD117 экспрессиялаушы мес жасушаларының жағдайы кардиомиоциттердегі апоптоз үдерістеріне (p53 маркері) ықпал етеді. Уланудың 1-ші айында CD117 экспрессиялануы артуымен p53 бөлінуі де артып отыр, яғни созылмалы улану жағдайында миокардтағы компенсаторлық үдерісіне сәйкес, жасушалар патологиялық жойылуды реттеу үшін апоптоздық механизмнің белсендіруімен байланысты болуы мүмкін.

Қорытынды. Сонымен, миокардтағы анықталған иммуногистохимиялық көрсеткіштердің ішіндегі CD117 экспрессиялаушы жасушалар мен апоптоздық маркерлердің арасында өзара тәуелділік бар, сонымен қатар бұл көрсеткіштердің өзгерістері созылмалы улану нәтижесінде миокардтағы жауап реакциясы ретінде көрініс тауып отыр.

Негізгі сөздер: миокард, CD117 экспрессиялаушы мес жасушалары, апоптоз, бихромат натрий, хлорорганикалық пестицид.

Сілтеме үшін: Жаңабаева А.Б., Бекмұхамбетов Е.Ж., Рахманов С.Б. Миокардтағы апоптоз маркері мен cd117 анықталатын жасушалардың ммуногистохимиялық көрсеткіштерін тәжірибелік улану жағдайында зерттеу // Медицина (Алматы). – 2018. - №5(191). – С. 60-64

Р Е З Ю М Е

ИССЛЕДОВАНИЕ ИММУНОГИСТОХИМИЧЕСКИХ ПАРАМЕТРОВ КЛЕТОК, ОПРЕДЕЛЯЕМЫХ МАРКЕРОМ АПОПТОЗА И CD117 В МИОКАРДЕ В СЛУЧАЕ ЭКСПЕРИМЕНТАЛЬНОЙ ИНТОКСИКАЦИИ

А.Б. ЖАНАБАЕВА, Е.Ж. БЕКМУХАМБЕТОВ, С.Б. РАХМАНОВ
Западно-Казахстанский государственный медицинский университет им. Марата Оспанова, г. Актобе, Республика Казахстан

Последние результаты исследований показывают, что существенным фактором являются изменения в трансформации миокарда и сосудов и изменения функциональных возможностей эндокринных клеток на основе сердечной недостаточности. Несомненно, что механизм гомеостаза тканей - это процесс апоптоза, который является одним из единственных признаков регенерации клеток, их изменений и обновления клеток.

Цель исследования. Целью нашего исследования является анализ сравнить иммуногистохимические индикаторы в миокарде (маркеры CD117 (RTU), P53 (Ab-5) в ряде соединений хрома во время хронических эффектов бихромата натрия и хлорорганических пестицидов.

Материал и методы. Из экспериментального лабораторного вивариума были отобраны 50 безродных самок и самцов белых мышей (10 контролей, 40 экспериментальных). Эксперимент проводился в 2-х исследовательских группах: 1) эффект бихромата натрия (Na2Cr2O7) и 2) хлорорганического пестицида (C6H6Cl6) через пероральный прием [Kanburetal. 2007]. Конструкция исследования: сравнительное - контрольное исследование проводилось в соответствии с модифицированным нами протоколом (P. Houpert, S. Frelon, 2005). Согласно иммуногистохимическому

Хабарласу үшін: Жаңабаева Айгүл Болатбекқызы, PhD докторанты, 3-ші жыл, Марат Оспанов атындағы Батыс Қазақстан мемлекеттік медицина университетінің оперативті хирургиясы бар қалыпты және топографиялық анатомия кафедрасы, Ақтөбе қ., Маресьев көшесі, 68.
E-mail: aigulzhana@mail.ru

Contacts: Aigul B. Zhanabayeva, PhD student of the Department of Normal and Topographical Anatomy with Operative Surgery, Marat Ospanov West Kazakhstan State Medical University, Aktobe c.
E-mail: aigulzhana@mail.ru

Поступила 05.05.2018

исследованию использовались два коммерческих моноклональных антитела: CD117 (RTU) фирмы «Thermo scientific» и p53 (Ab-5) DO-7 RTU фирмы «Thermo scientific».

Результаты и обсуждение. Как показали полученные данные, состояние клеток без экспрессии CD117 влияет на процессы апоптоза (маркер p53) в кардиомиоцитах. В первый месяц интоксикации с увеличением экспрессии CD117 также увеличивалось деление p53, другими словами, в случае хронической интоксикации, согласно компенсаторному процессу в миокарде, клетки могут быть связаны с активацией механизма апоптоза для регулирования патологического разрушения.

Вывод. Таким образом, экспрессирующие CD117 клетки и маркеры апоптоза имеют взаимозависимость в обнаруженных иммуногистохимических индикаторах в миокарде, а также изменения этих индикаторов отразились в качестве ответной реакции в миокарде в результате хронической интоксикации.

Ключевые слова: миокард, неэкспрессирующие клетки CD117, апоптоз, бихромат натрия, хлорорганический пестицид.

SUMMARY

STUDY OF IMMUNOHISTOCHEMICAL INDICATORS OF CELLS DETERMINED BY APOPTOSIS MARKER AND CD117 IN THE MYOCARDIUM IN THE CASE OF EXPERIMENTAL INTOXICATION

AB ZHANABAYEVA, EZh BEKMUKHAMBETOV, SB RAKHMANOV

M. Ospanov West Kazakhstan State Medical University, Aktobe c., Republic of Kazakhstan

Recent research results show that a significant factor is the changes in the transformation of the myocardium and vessels and changes in the functional capabilities of endocrine cells based on heart failure. Undoubtedly, the mechanism of tissue homeostasis is the process of apoptosis, which is one of the only signs of cell regeneration, their changes and cell renewal.

Purpose of the study. The purpose of our study is to compare the immunohistochemical indicators in the myocardium (markers CD117 (RTU), P53 (Ab-5) in a number of chromium compounds during the chronic effects of sodium dichromate and organochlorine pesticides.

Materials and methods. From the experimental laboratory vivarium, 50 pedigree females and males of white mice were selected (10 for control purposes, 40 for experimental purposes). The experiment was carried out in 2 research groups: 1) sodium dichromate effect (Na2Cr2O7) and 2) organochlorine pesticide (C6H6Cl6) through oral administration [Kanburetal. 2007]. Design of the study: a comparative-control study was conducted in accordance with the protocol we modified (P.Houpert, S.Frelon, 2005). According to the immunohistochemical study, two commercial monoclonal antibodies were used: CD117 (RTU) from Thermo Scientific firm and p53 (Ab-5) DO-7 RTU from the same Thermo Scientific firm.

Results and discussion. As shown by the obtained data, the state of cells without expression of CD117 influences apoptosis processes (p53 marker) in cardiomyocytes. In the first month of intoxication, the division of p53 has been also increased, in other words, in the case of chronic intoxication, according to the compensatory process in the myocardium, cells can be associated with the activation of the apoptosis mechanism to regulate pathological destruction.

Conclusion. Thus, CD117 expressing cells and apoptosis markers have interdependence in the detected immunohistochemical indicators in the myocardium, and changes in these indicators have been reflected as a response in the myocardium as a result of chronic intoxication.

Keywords: myocardium, non-expressing cells CD117, apoptosis, sodium dichromate, organochlorine pesticide.

For reference: Zhanabayeva AB, Bekmukhambetov EZh, Rakhmanov SB. Study of immunohistochemical indicators of cells determined by apoptosis marker and cd117 in the myocardium in the case of experimental intoxication. *Meditsina (Almaty) = Medicine (Almaty)*. 2018;5(191): 60-64 (In Russ.)

Тіндердің зақымдалу механизмін, оларға сыртқы факторлардың әсер ету дәрежелерін зерттеу заманауи морфологияның, соның ішінде тәжірибелік зерттеулердің басым бағыттарына айналып отыр. Әдебиеттерге шолу барысында анықталғандай, ауыр металдардың және ауыл шаруашылығында жиі қолданылатын пестицидтер қатарына жататын қосылыстардың тәжірибелік улану модельдерін қалыптастыру арқылы ағзаға әсерлерін зерттеу көптеген ғалымдардың ғылыми еңбектерінде кездесті. Жалпы ағзадағы бейімделу үдерісінде ең маңызды құрылымдар – жүрек қантамырлар жүйесі екенін ескерсек, оның орталық мүшесі негізгі функциясын атқаруға тікелей қатысты жүрек тінін зерттеу, тек тәжірибелік морфологияның емес, жалпы медицинаның өзекті мәселелері болып отыр [1, 2, 3, 4].

Соңғы зерттеу нәтижелері көрсеткендей, жүрек тініндегі бұзылыстардың негізінде миокардиальды және тамырлық қайта құрылулар мен олардың ақырында қалыптасатын жасушалардың жаңаруы және функциональдық қабілеттерінің өзгеруі маңызды фактор болып табылады. Осы механимнің негізінде тіндік гомеостаздың реттеушісі – дәнекер тінді мес жасушалары, олардың өзгерістері және жасушалық жаңарудың бірден – бір көрсеткіші апоптоз үдерісі жатқандығы күмән тудырмайды. Сондай-ақ, бірқатар зерттеушілердің тұжырымдары бойынша, миокардтағы болатын қайта құрылулар, жасушалардағы болатын

пластикалық үдерістердің өзгеруі миокардтың ангиогенез дәрежесіне, олардың бұзылысына тікелей байланысты. Сондықтан, бұл көрсеткіштердің арасында үздіксіз, өзара ықпалдық қатынастары бар болып отыр [5-6].

Сонымен, **біздің зерттеуімізде** хром қосындыларының қатарынан бихромат натрий мен хлорорганикалық пестицидтердің созылмалы әсерлері кезінде болатын миокардтағы иммуногистохимиялық көрсеткіштерге (CD117(RTU), P53(Ab-5) маркерлерін салыстыра отырып, талдау жасалды.

МАТЕРИАЛ ЖӘНЕ ӘДІСТЕРІ

Тәжірибе Марат Оспанов атындағы БҚММУ Ғылыми-тәжірибелік орталығының зертханалық жануарлар виварийінен алынған 50 тексіз аналық және аталық ақ тышқандарға (10 бақылау, 40 тәжірибелік) жүргізілді. Тәжірибелік 2 зерттеу тобында жүргізілді: 1) бихромат натрийдің (Na2Cr2O7) 5 мг / кг дозада per os әсері [Rasool M. et al., 2014]. 2) хлорорганикалық пестицид C6H6Cl6 10 мг / кг дозада per os әсері [Kanburetal. 2007]. Зерттеу дизайны: салыстырмалы - бақылау тәжірибелік зерттеу, біз өзгерткен модификацияланған протокол (P.Houpert, S.Frelon, 2005) бойынша жүргізілді.

Тәжірибелік жануарларға екі бағыт бойынша 2 ай бойы ауыз арқылы химиялық қосылыстар енгізілді, ал бақылау тобы стандартты виварий жағдайында болды. Химиялық қосылыстардың әсерінің динамикасын бақылауда уланудың 1-ші айының және 2-ші айының соңында жануарларды тәжірибеден шығару декапитация әдісімен жүзеге асырылды. Зерттеуге алынған тышқандардың жүрегі 10% буферлік формалинде бекітіліп, жалпыға белгілі гистологиялық әдістер бойынша парафин блоктар дайындалды.

Иммуногистохимиялық әдісі бойынша зерттеуге екі коммерциялық моноклоналды антиденелер пайдаланылды: CD 117 (RTU) «Thermo scintific» фирмасы және p53 (Ab-5) DO-7 RTU «Thermo scintific» фирмасы.

Қалыңдығы 3 мкм кесінділер L-polylysine-мен өңделген жоғары адгезивті әйнектерге орналастырылып, бөлме температурасында 24 сағат бойы кептірілді. Кесіндіні бояу 2 тәсілмен жүргізілді, қол тәсілі және аппаратты тәсіл NovoLinc polimer («NovoCastra», Ұлыбритания) визуализация жүйесімен қолданылатын AUTOSTAINER-360 («THERMO», Великобритания) арқылы иммуногистохимиялық контейнерін пайдалану арқылы жүргізілді. Сезімталдық пен арнамалы реакцияларды бақылау үшін иммунизацияланбаған қоян мен тышқан сарысулары, сонымен қатар жүрек тіндерінің бақылаулық кесінділері қолданылды.

Морфологиялық анализ бинокулярлы микроскоп Leica DM 1000 + камера цифр Leica DFC290 арқылы және "ImageJ" бағдарламасы көмегімен тәжірибенің әрбір зерттеу тобына сәйкес алынған мәліметтер талданды.

НӘТИЖЕЛЕРІ ЖӘНЕ ТАЛҚЫЛАУЫ

Зерттеу нәтижесінде анықталған морфологиялық, иммуногистохимиялық көрсеткіштерде бірқатар өзгеістер мен ұқсастықтар анықталды. Миокардта біртекті емес боялған аймақтар анықталды. Иммуногистохимиялық маркерлердің экспрессиялану интенсивтілігі улану кезеңдеріне сәйкес өзгермелі болып отырды. Кардиомициттердің ішінде уланудың 1-ші айында 1-ші зерттеу тобында жалпы жасушалардың 24,3±1,2%, ал 2-ші зерттеу тобында 17,8±0,07% CD117 (RTU) маркерлерін экспрессиялайтындығы анықталды. Сәйкесінше бақылау тобында бұл көрсеткіш 16,9±0,9% құрады. Сонымен қатар экспрессиялану қарқындылығы миокардтың эндокардқа жақын аймақтарында басым (Сурет – 1).

Уланудың осы кезеңінде апоптоз маркерінің (p53(Ab-5)) экспрессиялану дәрежесі 1-ші және 2-ші зерттеу тобында бақылау тобымен салыстырғанда 1,3 – 1,5 есеге жуық артқан ($P<0,05$). Яғни, p53 маркерін экспрессиялайтын жасушалар саны бақылау тобымен салыстырғанда 2 топта да басым, дегенмен миокардта олардың интенсивтілігі бірдей емес, анықталған көрсеткіштердің 60% жуығы ғана айқын интенсивті, ал қалған жасушаларда боялу қарқындылығы әлсіз (Сурет – 1).

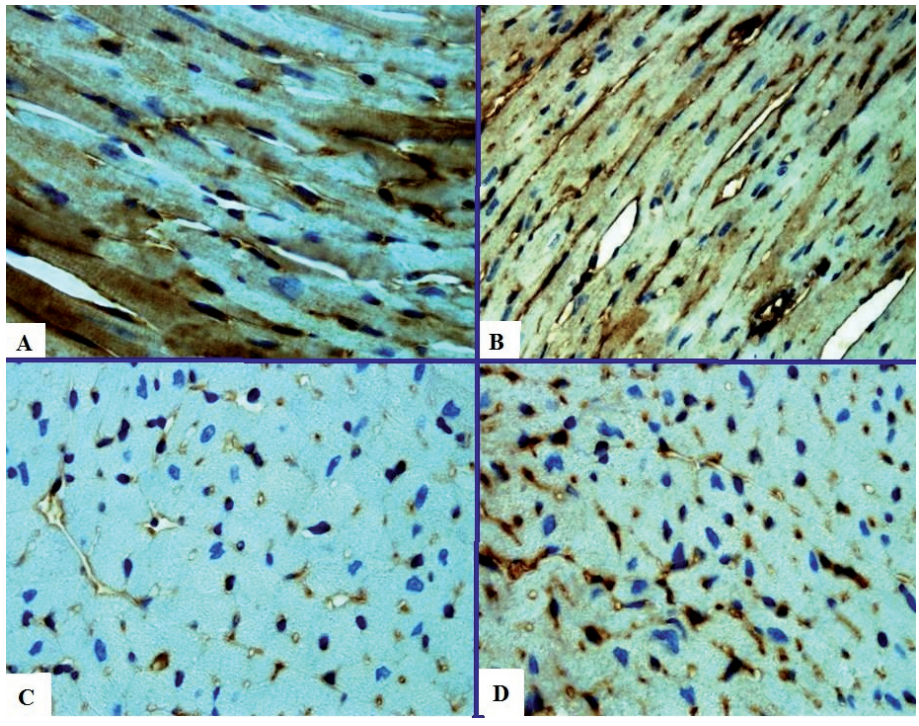

Сурет - 1. Бірініші зерттеу тобындағы миокардтан CD117 және p53 иммуногистохимиялық анықтау. Үлк.x800, A) уланудың 1-ші айы (CD117 экспрессиялануы), B) уланудың 2-ші айы (CD117 экспрессиялануы), C) уланудың 1-ші айы (p53 экспрессиялануы), D) уланудың 2-ші айы (p53 экспрессиялануы)

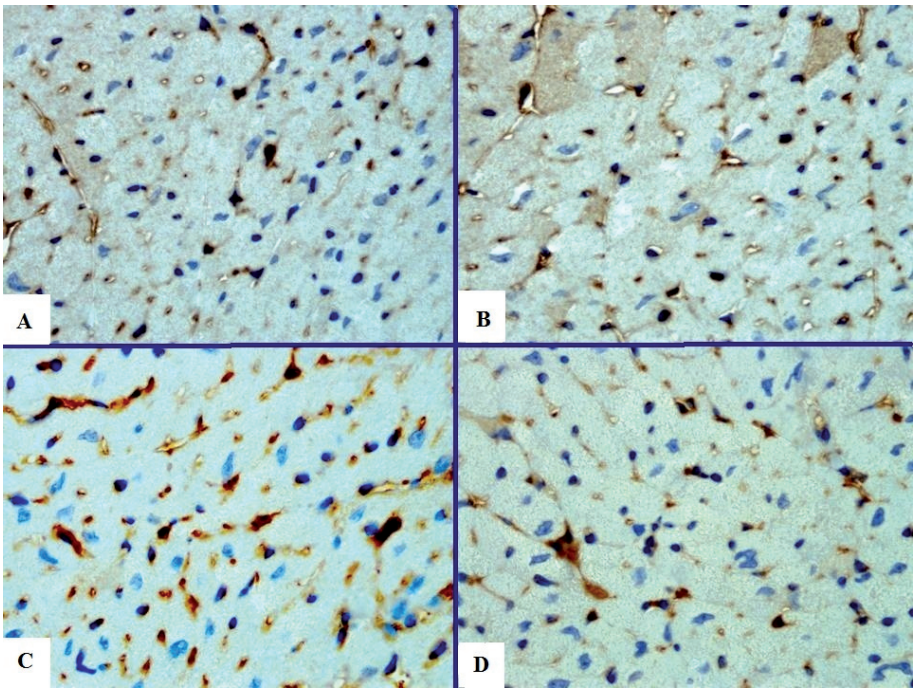

Сурет - 2. Екінші зерттеу тобындағы миокардтан CD117 және p53 иммуногистохимиялық анықтау. Ұлк.х800, А) уланудың 1-ші айы (CD117 экспрессиялануы), В) уланудың 2-ші айы (CD117 экспрессиялануы), С) уланудың 1-ші айы (p53 экспрессиялануы), D) уланудың 2-ші айы (p53 экспрессиялануы)

Тәжірибелік уланудың 2-ші айында иммуногистохимиялық маркерлердің экспрессиялану көрсеткіштерінің өзгеруі шеңбері, үлкен ауытқуда болды. Миокардтың боялу интенсивтілігі біртекті емес, кейбір аймақтарда, басым эпикардқа жақын аймақтарда өте әлсіз болды. Бірінші зерттеу тобында CD117 экспрессиялайтын жасушалар шамасы 1-ші айдағы көрсеткішпен салыстырғанда ұқсас – 25,2±1,03% құраса, ал 2-ші зерттеу тобында 2% жуық артқан (29,3±0,2%). Бұл көрсеткіштерді 1-ші айдағы анықталған өзгерістермен салыстырсақ, айқын ерекшеліктер анықталған жоқ. Сәйкесінші топтарда, апоптоз маркерінің анықталуы уланудың 1-ші айымен салыстырғанда керісінше 3 - 4% жуық төмендеген (P<0,05). Дегенмен, p53(Ab-5) маркерінің экспрессиялануы эпикардқа жақын аймақтардың басым бөлігінде теріс мәнді, анықталған жасушалардың 49% жуығында әлсіз интенсивті, тек 29% жуығында ғана айқын интенсивті болды. (Сурет 1, 2).

Зерттеу нәтижесінде анықталған миокардтағы маңызды иммуногистохимилық көрсеткіштері химиялық факторлардың әсерлерінен бірқатар өзгерістерге ұшырайтындығы белгілі. Хлорорганикалық пестицидтерге қарағанда, хром қосындыларының миокардағы басым әсер көрсететіні анықталып отыр, дегенмен бұл екі қосындының миокардта бірқатар өзгерістер тудыратындығы белгілі [7, 9]. Зерттеудің нәтижесі көрсеткендей, CD117 экспрессиялаушы мес жасушаларының жағдайы кардиомиоциттердегі апоптоз үдерістеріне (p53 маркері) ықпал етеді. Уланудың 1-ші айында CD117 экспрессиялануы артуымен p53 бөлінуі де артып отыр, яғни созылмалы улану жағдайында миокардтағы компенсаторлық үдерісіне сәйкес, жасушалар патологиялық жойылуды реттеу үшін апоптоздық механизмнің белсендіруімен байланысты болуы мүмкін. Осындай ұқсас өзгерістер тәжірибелік алкогольмен улану жағдайында кардиомиопатияларда да анықталуы әдебиеттік мәліметтерде кездесті. Әдебиеттік мәліметтер бойынша мес жасушалары көпфункциональды және олар патологиялық үдерістер кезінде өзінен биологиялық белсенді заттарға ұқсас маңызды факторларды бөлу арқылы, жасушалар маңында метаболизмді төмендету арқылы олардың өсуін тежеп, жергілікті реакцияларды реттеуге қатысатындығы анықталған [10, 12]. Дегенмен, p53 маркерінің экспрессиялануы жоғары көрсеткіште болғанымен, оның айқын интенсивтілігі тек 60% жасушаларда ғана болуы, қалған жасушаларда әлсіз интенсивті болуы, жасушалық – тіндік реттелудің бұзылу механизмінің бір көрінісі болуы мүмкін. Ал, уланудың екінші кезеңінде CD117 экспрессиялануы уланудың 1-ші айымен салыстырғанда ұқсас болғанымен, 2-ші зерттеу тобында өзгерістердің басым болуы, пестицидтердің жинақталуының әсерінің көрінісі деп болжауға болады. Ал, осы улану кезеңінде апоптоздық маркердің көрсеткіштеріндегі динамикада анықталған әлсіз интенсивтілік және біртекті емес өзгеруі, жасушалық реттеудің бұзылуы немесе компенсаторлық механизмдерге қатысатындығын білдіреді.

ҚОРЫТЫНДЫ

Сонымен, миокардтағы анықталған иммуногистохимиялық көрсеткіштердің ішіндегі CD117 экспрессиялаушы жасушалар мен апоптоздық маркерлердің арасында өзара тәуелділік бар, сонымен қатар бұл көрсеткіштердің өзгерістері созылмалы улану нәтижесінде миокардтағы жауап реакциясы ретінде көрініс тауып отыр.

Зерттеу мөлдірлігі

Зерттеуге демеушілік қолдау көрсетілген жоқ. Авторлар баспаға ұсынылған қолжазбаның түпкілікті версиясы үшін толық жауап береді.

Қаржылық және басқа да қарым-қатынастар туралы декларация

Бүкіл авторлар мақаланың концепциясын дайындауға және қолжазбаны жазуға қатысты. Қолжазбаның түпкілікті версиясын бүкіл авторлар мақұлдады. Авторлар мақала үшін қаламақы алған жоқ.

Мүдделер қайшылығы

Авторлар мүдделер қайшылығының жоқ екендігін мәлімдеуде.

ҚОЛДАНЫЛҒАН ӘДЕБИЕТТЕР

1 Балан Г.М., Харченко О.А., Бубало Н.Н. Острые отравления пестицидами у сельскохозяйственных рабочих в Украине в условиях новых форм хозяйствования // Медицинские науки. – 2013. – №11. – С. 65-71

2 Митрофанова И.С., Стадников А.А., Саликова С.П. Морфофункциональная характеристика миокарда крыс в условиях воздействия хрома // Морфологические ведомости. – 2012. – №4. – С. 38-41

3 Сапин М.Р., Николенко В.Н., Милюков В.Е., Долгов Е.Н., Рахимов А.Р. Морфофункциональная организация миоцитов предсердий и желудочков сердца // Журнал анатомии и гистопатологии. – 2012. – №1 (1). – С. 11-17

4 Василенко В.С. Изменение миокарда под влиянием стрессорных нагрузок в эксперименте // Морфология. – 2011. – №6. – С. 56-59

5 Liu N., Shi Y., Diao H., Li Y. MicroRNA-135a Regulates Apoptosis Induced by Hydrogen Peroxide in Rat Cardiomyoblast Cells // Int.Journal of Biological Sciences. - 2017. - №13. - P. 13-21

6 Mac Gabhann F., Popel A.S. Systems Biology of Vascular Endothelial Growth Factors // Microcirculation. - 2008. - №15(8). - P. 715-738

7 Балан Г.М., Харченко О.А., Бубало Н.Н. Острые отравления пестицидами у сельскохозяйственных рабочих в Украине в условиях новых форм хозяйствования // Международный журнал прикладных и фундаментальных исследований. – 2013. - №11. – С. 65-71

8 Francisco Javier Sanches-Martin., Yunxia Fan., Vinicius Carreira., Jerald L. Ovesen et all. Long-term Coexposure to Hexavalent Chromium and B [a]P Causes Tissue-Specific Differential Biological Effects in Liver and Gastrointestinal Tract of Mice // Toxigological science. – 2015. - №146 (1). – P. 52-64

9 Chad M. Thompson, Anne Bichteler, Julia E. Rager, Mina Suhet all. Comparison of in vivo genetoxic and carcinogenic potency to augment mode of action analysis: Case study with hexavalent chromium // Mutation Research/Genetic Toxicology and Environmental Mutagenesis. – 2016. – Vol. 800-801. – P. 28-34

10 Крылова М.И. Резидентные и циркулирующие тучные клетки в пропульсаторных органах лягушки Rana Temporaria / Цитология. – 2009. – №10(51). – С. 838-847

11 Дзодзикова М.Э. Особенности дегрануляции и апоптоз тучных клеток разных органов у крыс / Вестник РУДН, серия Медицина. – 2005. – №1 (29). – С. 102-107

12 Горбунов А.А. Соединительнотканный компонент миокарда: новый этап изучения давней проблемы // Морфология. – 2007. - №4 (1). – С. 6-12

REFERENCES

1 Balan GM, Kharchenko OA, Bubalo NN. Acute poisoning by pesticides in agricultural workers in Ukraine in conditions of new forms of management. *Meditsinskie nauki = Medical sciences*. 2013;11:65-71 (In Russ.)

2 Mitrofanova IS, Stadnikov AA, Salikova SP. Morphofunctional characteristics of rat myocardium in conditions of chromium exposure. *Morfologicheskie vedomosti = Morphological sheets*. 2012;4:38-41 (In Russ.)

3 Sapin M.R., Nikolenko V.N., Milyukov V.E., Dolgov E.N., Rakhimov A.R. Morphofunctional organization of atrial and ventricular myocardiums. *Zhurnal anatomii i gistopatologii = Journal of Anatomy and Histopathology.* 2012;1(1):11-17 (In Russ.)

4 Vasilenko VS. Change in the myocardium under the influence of stress loads in the experiment. *Morfologiya = Morphology.* 2011;6:56-9 (In Russ.)

5 Liu N, Shi Y, Diao H, Li Y. MicroRNA-135a Regulates Apoptosis Induced by Hydrogen Peroxide in Rat Cardiomyoblast Cells. *Int. Journal of Biological Sciences.* 2017;13:13-21

6 Mac Gabhann F, Popel AS. Systems Biology of Vascular Endothelial Growth Factors. *Microcirculation.* 2008;15(8):715-38

7 Balan GM, Kharchenko OA, Bubalo NN. Acute poisoning by pesticides in agricultural workers in Ukraine in conditions of new forms of management. *Mezhdunarodnyy zhurnal prikladnykh i fundamental'nykh issledovaniy = International Journal of Applied and Fundamental Research.* 2013;11:65-71 (In Russ.)

8 Francisco Javier Sanches-Martin, Yunxia Fan, Vinicius Carreira, Jerald L. Ovesen, et al. Long-term Coexposure to Hexavalent Chromium and B [a]P Causes Tissue-Specific Differential Biological Effects in Liver and Gastrointestinal Tract of Mice. *Toxigological science*. 2015;146(1):52-64

9 Chad M Thompson, Anne Bichteler, Julia E Rager, Mina Suhet all. Comparison of in vivo genetoxic and carcinogenic potency to augment mode of action analysis: Case study with hexavalent chromium. *Mutation Research/Genetic Toxicology and Environmental Mutagenesis.* 2016;800-801:28-34

10 Krylova MI. Resident and circulating mast cells in the propulsor organs of the frog Rana Temporaria. *Tsitologiya = Cytology*. 2009;10(51):838-47 (In Russ.)

11 Dzodzikova ME. features of degranulation and apoptosis of mast cells of different organs in rats. *Vestnik RUDN, seriya Meditsina = Bulletin of RUDN, series Medicine.* 2005;1(29):102-7 (In Russ.)

12 Gorbunov AA. The connective tissue component of the myocardium: a new stage in the study of the old problem. *Morfologiya = Morphology.* 2007;4(1):6-12