DOI: 10.31082/1728-452X-2018-193-7-35-40
УДК 616.091.1:578.833.1

МОРФОЛОГИЧЕСКИЕ АСПЕКТЫ КОНГО-КРЫМСКОЙ ГЕМОРРАГИЧЕСКОЙ ЛИХОРАДКИ

А.Д. САПАРГАЛИЕВА[1], М.М. МОШКАЛОВ[2], В.Б. ГРИНБЕРГ[1]
[1]ГККП «Городское патолого-анатомическое бюро» УЗ г. Алматы, г. Алматы, Республика Казахстан,
[2]ГКП на ПХВ «Областное патолого-анатомическое бюро» УЗ ЮКО, г. Шымкент, Республика Казахстан

Сапаргалиева А.Д.

В данной статье обсуждаются морфологические аспекты Конго-Крымской геморрагической лихорадки и приводится анализ двух секционных случаев.

Ключевые слова: Конго-Крымская геморрагическая лихорадка.

Т Ұ Ж Ы Р Ы М

КОНГО-ҚЫРЫМ ГЕМОРРАГИЯЛЫҚ БЕЗГЕГІНІҢ МОРФОЛОГИЯЛЫҚ АСПЕКТІЛЕРІ

А.Д. САПАРҒАЛИЕВА[1], М.М. МОШКАЛОВ[2], В.Б. ГРИНБЕРГ[1]
[1]Алматы қаласының ДӘ «Қалалық патологоанатомиялық бюросы» МКҚК, Алматы қ., Қазақстан Республикасы,
[2]ОҚО ДСБ ШЖҚ «Облыстық патологиялық-анатомиялық бюросы» МКК, Шымкент қ., Қазақстан Республикасы

Бұл мақалада Конго-Қырым геморрагиялық безгегінің морфологиялық аспектілері талқыланып, екі секциялық жағдайдың анализі келтірілген.

Негізгі сөздер: Конго-Қырым геморрагиялық безгегі.

Для цитирования: Сапаргалиева А.Д., Мошкалов М.М., Гринберг В.Б. Морфологические аспекты Конго-Крымской геморрагической лихорадки // Медицина (Алматы). – 2018. - №7(193). – С. 35-40

S U M M A R Y

MORPHOLOGICAL ASPECTS OF THE CONGO-CRIMEAN HEMORRHAGIC FEVER

AD SAPARGALIEVA[1], MM MOSHKALOV[2], VB GRINBERG[1]
[1]The State Committee for Pathology of the City of Almaty c., Republic of Kazakhstan,
[2]Regional pathoanatomical bureau of the South-Kazakhstan region, Shymkent c., Republic of Kazakhstan

This article discusses the morphological aspects of Congo-Crimean hemorrhagic fever and analyzes two sectional cases.

Keywords: Congo-Crimean hemorrhagic fever.

For reference: Sapargalieva AD, Moshkalov MM, Grinberg VB. Morphological aspects of the Congo-Crimean hemorrhagic fever. *Meditsina (Almaty) = Medicine (Almaty)*. 2018;7(193): 35-40 (In Russ.). DOI: 10.31082/1728-452X-2018-193-7-35-40

Контакты: Сапаргалиева Айгуль Дюсекешевна, докт. мед. наук, профессор, ГККП Городское патологоанатомическое бюро УЗ г. Алматы, мкр. Калкаман, 4А. E-mail: asapargalieva@gmail.com

Contacts: Aigul D Sapargalieva, Doctor of Medical Sciences, Professor, The State Committee for Pathology of the City of Almaty, micr. Kalkaman, 4A. E-mail: asapargalieva@gmail.com

Принято 03.05.2018

Конго-Крымская геморрагическая лихорадка (ККГЛ) – это тяжелая вирусная инфекция, которая протекает с лихорадкой, интоксикацией, кровотечениями и характеризуется высокой летальностью. Основной путь заражения связан с укусом инфицированного клеща или попаданием содержимого клеща на кожу [1]. Реже заражение происходит в лечебных учреждениях – при контакте с больным ККГЛ или инфицированным материалом. Возможно заражение воздушно-капельным путем, как, впрочем, и внутриутробное инфицирование плода.

Впервые ККГЛ была описана в 1944 г. в Советском Союзе, когда в Крыму возникла вспышка острой инфекции с геморрагическим синдромом. Позже из ткани мозга мышей, инфицированных кровью больных, был выделен вирус, по свойствам близкий к Конго-вирусу, с которым были связаны случаи геморрагической лихорадки в Бельгийском Конго. И в самом начале 70-х годов XX века вирус приобрел двойное название «Конго-Крымской геморрагической лихорадки».

Вирус ККГЛ распространен во всем мире – с 1967 года зарегистрировано около 140 вспышек и более 5000 случаев заболевания [2]. В 52 странах имеются эндемические районы, где ежегодно возникают случаи ККГЛ [2, 3]. На постсоветском пространстве случаи ККГЛ регистрируются в России (Крым, Ростов), Узбекистане, Казахстане и Таджикистане. В начале XXI века самое большое число случаев было отмечено в странах Ближнего Востока – Ираке, Объединенных Арабских Эмиратах и Саудовской Аравии [4, 5]. Особый интерес вызывают случаи ККГЛ среди медицинского персонала (врачей, медицинских сестер и лиц других специальностей), контактировавшего с больными. Так, с 1953 по 2005 гг. во всём мире зарегистрировано около 80 таких случаев [6, 7].

КЛИНИЧЕСКИЕ ПРОЯВЛЕНИЯ ККГЛ

При классическом течении ККГЛ выделяют четыре стадии, которые отличаются друг от друга: инкубационный период, прегеморрагическая стадия, геморрагическая стадия и стадия выздоровления. Продолжительность инкубационного периода составляет от 3 до 7 дней [8]. Но длительность его зависит от целого ряда факторов, таких как путь заражения, вирусная нагрузки и источник инфекции. Например, минимальная вирусная нагрузка составляет от 1 до 10 вирусных копий. Следующая стадия – прегеморрагическая характеризуется появлением симптоматики, которая встречается при любой вирусной инфекции – повышением температуры, миалгией, головными болями, тошнотой, болями в животе и диареей. Кроме того, понижается артериальное давление, развивается умеренная брадикардия, появляются отдышка, конъюнктивит, трахеит и кожная сыпь. Продолжительность прегеморрагической стадии составляет 4-5 дней и в большинстве случаев наступает геморрагическая стадия. Геморрагическая стадия отличается стремительным нарастанием симптомов и развитием кровотечений – носовых, желудочных, легочных, маточных и т.д. У большинства больных отмечается гепато- и спленомегалия. В геморрагической стадии почти 60% больных погибает. Смерть наступает в результате ДВС-синдрома, геморрагического шока и полиорганной недостаточности. Но причиной смерти может стать острый респираторный дистресс-синдром. У больных, переживших геморрагическую стадию, наступает стадия восстановления, которая продолжается 10-20 дней.

ПАТОГЕНЕЗ ККГЛ

Патогенез ККГЛ изучен недостаточно, но определены основные звенья патогенеза – стремительная репликация вируса и повышенная сосудистая проницаемость [8]. Первый барьер – покровный эпителий вирус ККГЛ преодолевает довольно легко, благодаря укусу клеща. А потом вирус проникает в кровоток и распространяется по всему организму через базолатеральный отсек эндотелиальных клеток. И хотя пути диссеминации вируса ККГЛ в организме человека до сих пор не изучены, но принято считать, что амплификация вируса в тканевых макрофагах и дендритных клетках облегчает проникновение вируса в лимфатические узлы и селезенку. На ранних этапах заболевания репликация вируса ККГЛ происходит в крови, печени и селезенке, а позднее – в легких, почках и головном мозге. Репликация вируса в крови происходит в первый день заражения, а уже во второй день – в печени и селезенке. Печень становится органом-мишенью для вируса благодаря особенностям строения синусоидных капилляров – наличию межклеточных отверстий (фенестр) и полному отсутствию базальных мембран. Вовлечение ткани головного мозга связано с повышением сосудистой проницаемости и высвобождением провоспалительных цитокинов, что приводит к нарушению целостности гематоэнцефалического барьера и способствует попаданию вируса в цереброспинальную жидкость.

Эндотелиальные клетки. Главной мишенью вируса ККГЛ являются эндотелиальные клетки [4, 8]. Повреждение эндотелиальных клеток обуславливает основные клинические проявления ККГЛ – кровотечения и повышенную сосудистую проницаемость. И этот факт подтверждается обнаружением вирусных антигенов в эндотелиальных клетках. Только после активации эндотелиальных клеток запускаются механизмы воспалительной реакции в виде направленного движения лейкоцитов, адгезии лейкоцитов и их миграции, а также иммунного ответа и повышения сосудистой проницаемости. Повреждение эндотелия приводит к активации факторов внутреннего коагуляционного каскада. Но остается вопрос: каким образом активируются эндотелиальные клетки? Непосредственно вирусом ККГЛ? Или про-воспалительными медиаторами, вырабатываемыми под действием вируса?

Растворимые формы молекул адгезии. Известно, что в активации эндотелиальных клеток участвуют растворимые формы молекул адгезии (Е-селектин, молекулы адгезии сосудистого эндотелия, молекулы межклеточной адгезии), которые вносят вклад в усиление адгезии лейкоцитов в ответ на высвобождение медиаторов воспаления [1, 8]. Но не совсем понятно, какими клетками эти молекулы выделяются – эндотелиальными клетками или лейкоцитами. Хотя для оценки эндотелиальной дисфункции и определения степени тяжести заболевания можно использовать растворимые формы молекул адгезии (например, молекулы адгезии сосудистого эндотелия, молекулы межклеточной адгезии).

Цитокины. В настоящее время установлено, что прогрессирование ККГЛ связано с про-воспалительными цитокинами, такими как интерлейкин-1, -6, -8, -10 и фактор некроза опухоли. Активное образование этих цитокинов происходит в самый разгар инфекции. Помимо эндотелиальных клеток, инфицированные макрофаги и дендритные клетки активно высвобождают цитокины. Медиаторы воспаления, выделяемые дендритными клетками, усиливают экспрессию молекул межклеточной адгезии, и анти-TNF-a антитела способны полностью нивелировать их действие. Этот факт подтверждает ведущую роль фактора некроза опухоли (TNF-a) в качестве активатора эндотелиальных клеток. Поэтому избыточная продукция интерлекинов-6, -8, -10 и фактора некроза опухоли оказывает токсическое действие на эндотелий, и вызывает резкое повышение проницаемости, расширение сосудов и развитие полиорганной недостаточности. Таким образом, тяжелое течение ККГЛ характеризуется массивным высвобождением про-воспалительных медиаторов, что становится причиной системного сосудистого коллапса, что роднит патогенезы ККГЛ и сепсиса [1].

Вирусная нагрузка. Существует прямая связь между концентрацией вируса ККГЛ в крови с тяжестью состояния больного [1, 4]. Вирусная нагрузка, равная 1×10^9 копий РНК/мл, коррелирует с высокой смертностью. Кроме того, существует положительная корреляция между концентрацией вируса ККГЛ в крови и уровнем про-воспалительных цитокинов. Таким образом, тяжесть вирусной инфекции обусловлена высоким уровнем про-воспалительных цитокинов и активацией эндотелия при нарастании титра специфических антител.

Высокая сосудистая проницаемость. Точный механизм повышения сосудистой проницаемости при ККГЛ все ещё не до конца понятен [1, 8]. Скорее всего, пороз-

ность эндотелия – это ответная реакция эндотелиальных клеток на высвобождение вазоактивных медиаторов. Фактор некроза опухоли вносит собственный вклад в повышение сосудистой проницаемости посредством внутриклеточных механизмов, вызывая дестабилизацию микротрубочек эндотелиальных клеток.

Межклеточные контакты. Известно, что клеточная проницаемость регулируется на уровне плотных контактов между эпителиальными клетками, а разрушение межклеточных контактов способствует повышению проницаемости.

Нарушение реологических свойств крови. Самым ярким признаком ККГЛ являются кровотечения, развитие которых происходит посредством двух основных механизмов. Первый механизм – это прямое воздействие на тромбоциты и эндотелиальные клетки. Второй механизм – это опосредованное воздействие через воспалительные и иммунные механизмы. При ККГЛ повреждаются эндотелиальные клетки, что приводит к развитию диссеминированного внутрисосудистого свёртывания, тромбоцитопении, нарушению синтетических функций печени и дефициту факторов свёртывания. Повреждение эндотелиальных клеток стимулирует агрегацию и дегрануляцию тромбоцитов, что способствует активации внутреннего коагуляционного каскада и, соответственно, развитию диссеминированного внутрисосудистого свёртывания. ДВС становится причиной кровотечений и снижения числа тромбоцитов. Тромбоцитопения 20×10^3/л и ниже – это независимый прогностический фактор смертности. Снижение факторов свёртывания крови связано с усиленным потреблением тромбоцитарных факторов при ДВС или из-за нарушения синтеза факторов свёртывания в печени. Лабораторные показатели нарушения реологических свойств крови стандартны – удлинение протромбинового времени (ПВ), активированного частичного тромбопластинового времени (АЧТВ) и повышение уровня МНО. Тяжесть течения заболевания чётко коррелирует со степенью нарушения процессов свёртывания.

МОРФОЛОГИЧЕСКИЕ ПРИЗНАКИ ККГЛ

Вирус обладает тропностью к гепатоцитам и реплицируется в гепатоцитах с высокой скоростью, что подтверждает важную роль печени в процессе амплификации вируса [8]. Вирус проникает в купферовские клетки, эндотелиальные клетки печёночных синусоидов и гепатоциты, что было доказано с помощью иммуногистохимических методов на аутопсийном и экспериментальном материале. В печени при световой микроскопии обнаруживаются некроз гепатоцитов разной степени выраженности, гиперплазия купферовских клеток, жировая дистрофия и круглоклеточная инфильтрация портальных трактов. Как правило, фокусы некрозов множественные и разной величины – от ступенчатых до массивных, с воспалительной инфильтрации или без неё. Встречаются гепатоциты с эозинофильной цитоплазмой и тельца Каунсильмена. Выраженность некроза коррелирует с высоким уровнем ферментов (АЛТ и АСТ), что является одним из прогностических маркеров смертности. В селезёнке отмечаются опустошение лимфоидных фолликулов, некроз лимфоцитов, расширение просветов синусоидов, кровоизлияния и некрозы. И в селезёнке, и в печени выявляются вирусные антигены. Но к самым характерным морфологическим признакам ККГЛ относятся внутриальвеолярные кровоизлияния, бактериальная пневмония и кровоизлияния в желудочно-кишечный тракт.

ДИАГНОСТИКА ККГЛ

Не вызывает сомнений факт, что ранняя диагностика ККГЛ является идеальным условием для организации лечебных мероприятий и защиты медицинского персонала. Установление диагноза ККГЛ на начальных стадиях – это искусство и требует клинической интуиции в отсутствие каких-либо специфических проявлений болезни. Только понимание ситуации в эндемичном районе (наличие скота в хозяйстве, тесный контакт с животными) нередко становятся основополагающими для подозрения ККГЛ. Дифференциальная диагностика ККГЛ проводится с бактериальными инфекциями, например, риккетсиозом, лептоспирозом и боррелиозом, а также с инфекциями, протекающими с геморрагическими проявлениями - менингококковой инфекцией, малярией, омской геморрагической лихорадкой [9].

ЛАБОРАТОРНАЯ ДИАГНОСТИКА

«Золотым стандартом» диагностики ККГЛ является вирусологический метод, но его диагностическая ценность ниже ПЦР [10]. Основная идея ПЦР – обнаружение РНК вируса ККГЛ в биологическом материале. Поэтому, самым информативным материалом для ПЦР-исследования является кровь. Чувствительность и специфичность ПЦР-диагностики составляет 95%, что связано с высокой вирусной нагрузкой, которая сохраняется у большинства больных до 7-14 дня заболевания. В эпидемиологических исследованиях при определении инфицированности в популяции клещей используют ПЦР, что позволяет планировать проведение мероприятий для защиты населения и предотвращения вспышек ККГЛ. В практической работе широко используется метод ИФА для выявления IgG- и/или IgM-антител в сыворотке крови. Особую ценность для окончательного подтверждения диагноза ККГЛ представляет серологический метод, который важен и для ретроспективного анализа эпидемиологической обстановки в регионе.

Представляем два подтвержденных случая ККГЛ из эндемичного региона

Случай 1. Больной Т. (возраст 3 года) бригадой СМП был доставлен в ЦРБ с жалобами на общую слабость, боли в животе, недомогание, рвоту, горечь во рту, жидкий стул и снижение аппетита. Общее состояние ребёнка было оценено как тяжелое за счет интоксикационного, катарального, геморрагического синдромов: дыхание через нос было затруднено из-за тампонады, на шее имелись петехии, на руках, ногах и спине – экхимозы, и в местах инъекций имелись кровоизлияния, сознание ясное. В лёгких – жёсткое дыхание. Температура – 36,6^{o}C, сердечные тоны – ясные, ритмичные, АД 90/60 мм рт.ст., ЧСС 98 уд. в мин. Печень выступает на +1,0 см из-под края реберной дуги. Селезёнка не пальпируется.

Был выставлен диагноз: «Острая респираторная вирусная инфекция, тяжелое течение». Результаты лабораторных исследований: общий анализ крови: гемоглобин – 126 г/л, эритроциты – $4,68\times10^{12}$/л, тромбоциты – 23×10^9/л,

лейкоциты – 6,9×10⁹/л, СОЭ – 5 мм/ч, время свёртывания крови – 2,52-4,18; этаноловый тест – отрицательный, тромбиновое время – 21,2 сек., АЧТВ – 39 сек., МНО – 1,28. Биохимический анализ крови: общий белок – 64 г/л, мочевина – 7,9 ммоль/л, креатинин – 82 ммоль/л, АЛТ – 0,14, АСТ – 0,16, общий билирубин – 13,45. Общий анализ мочи: светло-жёлтая, белок – 0,132 г/л, плоский эпителий – 1-0-0 в п/зр., лейкоциты – 2-1-3 в п/зр. УЗИ органов брюшной полости: «Диффузные изменения в паренхиме печени, образование желчного пузыря, расширение ЧЛС обеих почек». ПЦР-анализ крови – ККГЛ положительный, ИФА на IgM – ККГЛ положительный.

На второй день состояние ребёнка ухудшилось – усилилось кровотечение из назогастрального зонда; ЧД – 22 в 1 мин, ЧСС – 110 ударов в 1 мин, больной впал в глубокий сопор, а затем – в кому. На третьи сутки госпитализации больной умер.

При аутопсии выявлены множественные кровоизлияния на коже в проекции плечевых и локтевых суставов; обнаружено 500 мл жидкости геморрагического характера в плевральной полости; под висцеральной плеврой расположены массивные плоскостные кровоизлияния. Легкие плотные за счет кровоизлияний. Просвет трахеи и бронхов заполнен жидкостью геморрагического характера. В области бифуркации трахеи имелись обширные кровоизлияния. Жидкое содержимое желудка имело вид «кофейной гущи», все отделы тонкой и толстой кишок содержали полужидкие массы черного цвета. Под капсулой печени располагались кровоизлияния (рис. 1). При гистологическом исследовании: в лёгких – обширные кровоизлияния в альвеолы (рис. 2, 3), интерстициальный отёк, крупные фокусы фибринозно-гнойной пневмонии, в бронхах – массивные скопления колоний грибка (хронический аспергиллёзный бронхит).

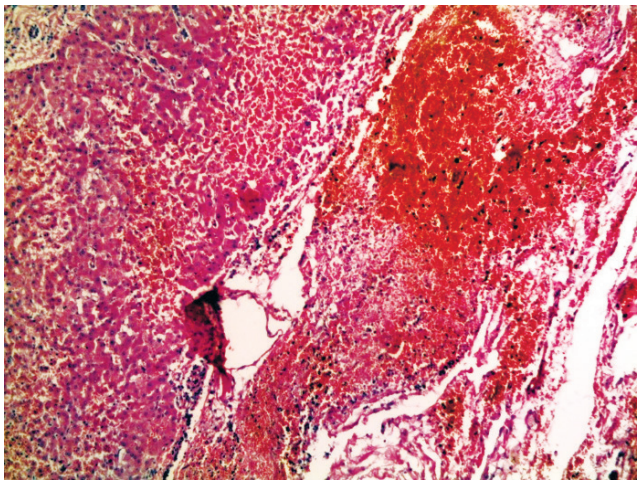

Рисунок 1 - Массивные кровоизлияния под капсулу печени

На основании анализа клинических данных, результатов лабораторных, инструментальных и морфологического исследований был выставлен патологоанатомический диагноз: Конго-Крымская геморрагическая лихорадка (подтверждена ПЦР-анализом и ИФА на IgM). К особенностям случая был отнесён хронический аспергиллёзный

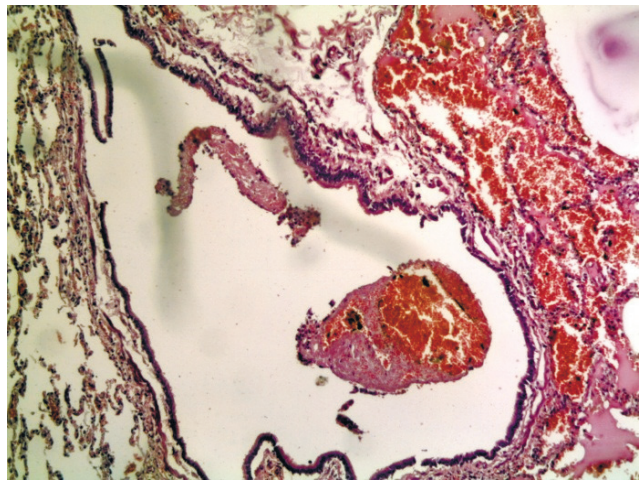

Рисунок 2 - Массивные кровоизлияния в ткань лёгких

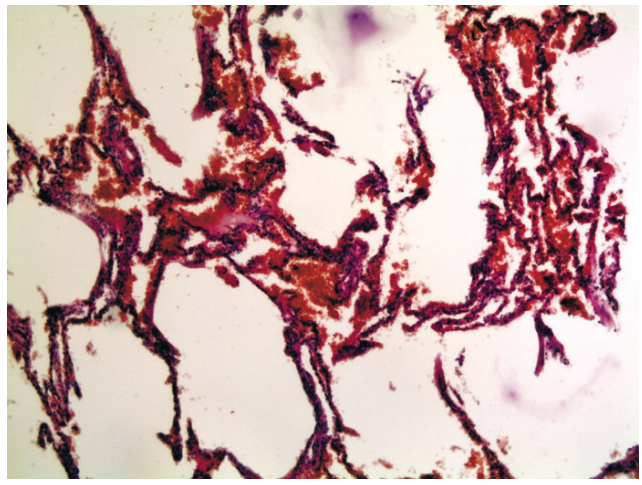

Рисунок 3 - Массивные кровоизлияния в ткань лёгких

бронхит, с которым можно связать неполноценную иммунную защиту ребёнка.

Случай 2. Больная А. (возраст 53 г.) в экстренном порядке поступила в инфекционную больницу в крайне тяжёлом состоянии с жалобами на высокую температуру (до 38°С), озноб, ломоту в теле, рвоту 5-6 раз, кровохарканье, жидкий стул. Заболела 3 дня назад и своё заболевание связала с погрешностями в еде. Тяжесть состояния больной была связана с интоксикацией и геморрагическим синдромом. Сознание – кома; положительный симптом «жгута», в местах инъекций в локтевых суставах и ягодичной области имелись гематомы (4,0×5,0 см); из назогастрального зонда выделялась кровь. В лёгких – дыхание жёсткое; живот – чувствителен в эпигастрии. Результаты лабораторных исследований (при поступлении): общий анализ крови: эритроциты – 4,7×10¹²/л, гемоглобин – 114 г/л, лейкоциты 7,8×10⁹/л, тромбоциты – 70×10⁹/л. Биохимический анализ крови: общий белок – 68,0 г/л; мочевина – 5,7 ммоль/л; креатинин – 95,3 ммоль/л., глюкоза – 8,1 г/л, общий билирубин – 16,5 мкмоль/л. ИФА – отрицательный, ПЦР – ККГЛ положительный. Несмотря на интенсивную терапию, состояние больной продолжало прогрессивно ухудшаться за счёт геморрагического синдрома – присое-

динилось маточное кровотечение, и на третьи сутки госпитализации больная умерла.

На аутопсии были выявлены: множественные подкожные кровоизлияния на груди, в проекции плечевых и локтевых суставов; в плевральных полостях с обеих сторон – 500 мл жидкости геморрагического характера; множественные кровоизлияния под париетальной и висцеральной плеврой; содержимое геморрагического характера в просвете трахеи и крупных бронхов; множественные кровоизлияния под эпикардом; 500 мл жидкости в брюшной полости геморрагического характера; мелкоточечные кровоизлияния в слизистую желудка, тонкой и толстой кишки; умеренная гепато- и спленомегалия. При гистологическом исследовании наиболее тяжёлые изменения были обнаружены в лёгких в виде обширных кровоизлияний и резкого отёка интерстиция (рисунки 4, 5).

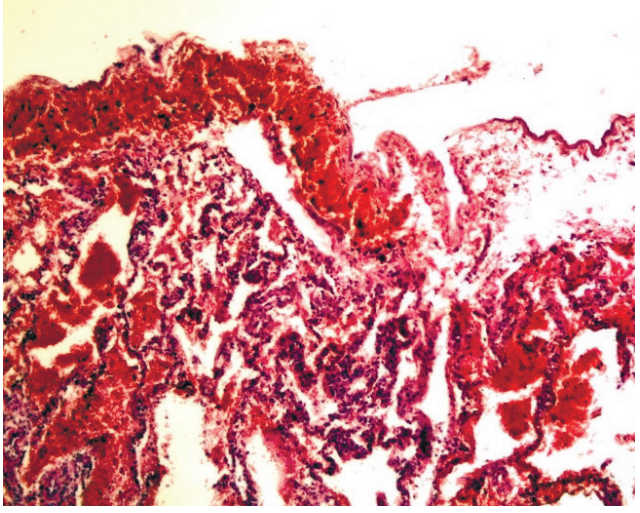

Рисунок 4 - Массивные кровоизлияния в ткань лёгких

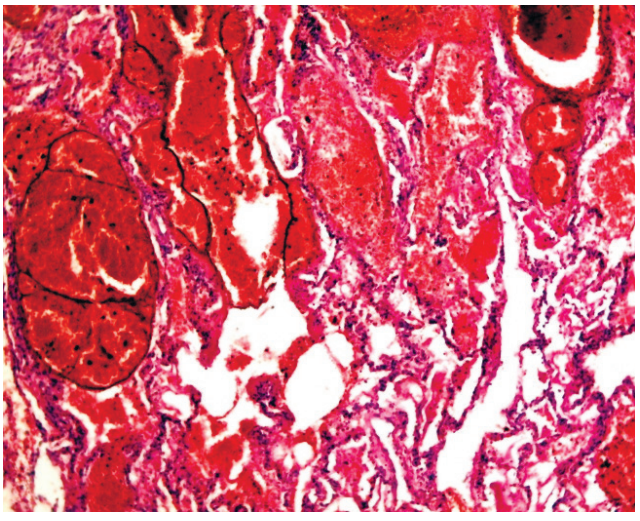

Рисунок 5 - Массивные кровоизлияния в ткань лёгких

На основании анализа клинических данных, результатов лабораторных, инструментальных методов исследованы и результатов морфологического исследования был выставлен патологоанатомический диагноз: Конго-Крымская геморрагическая лихорадка, ПЦР-положительный результат на ККГЛ.

Особенностями данного случая является синдром массивных трансфузий (объем гемотрансфузий составил 10361 мл), что оказало влияние на неблагоприятный исход вирусной инфекции.

ВЫВОДЫ

ККГЛ представляет собой тяжелое инфекционное заболевание с очень ограниченными возможностями для лечения [1, 4, 8]. В эндемичных регионах РК ежегодно регистрируются случаи ККГЛ. Так, с 2001 по 2011 гг. имели место 75 случаев ККГЛ, включая летальные исходы (Южно-Казахстанская, Жамбылская, Кызылординская области). Анализ представленных случаев позволяет сделать вывод о том, что в обоих случаях больные обратились в прегеморрагическую стадию. При этом клинические проявления инфекции у ребёнка напоминали респираторную инфекцию, у женщины – пищевое отравление, и в обоих случаях заболевание перешло в геморрагическую стадию, которая завершилась смертью больных. В ходе морфологического исследования были выявлены признаки геморрагической стадии – массивные кровоизлияния в лёгкие, желудочно-кишечный тракт, под капсулу печени, почек. Тем не менее, верификация патологоанатомического диагноза стала возможна только благодаря результатам ПЦР.

Таким образом, в настоящее время только проведение профилактических мероприятий в эндемических регионах позволит обеспечить контроль за инфекцией [1]. В свою очередь эффективность профилактических мероприятий зависит от осведомлённости населения, выполнения правил безопасности (при контакте с домашним скотом) и обязательного использования средств защиты при контакте с инфицированными животными [10]. Меры предосторожности касаются медицинского персонала: обязательное использование боксов для больных ККГЛ и защитных мер для персонала, соблюдение мер безопасности при работе с кровью, операционным и секционным материалом.

Прозрачность исследования

Исследование не имело спонсорской поддержки. Авторы несут полную ответственность за предоставление окончательной версии рукописи в печать.

Декларация о финансовых и других взаимоотношениях

Все авторы принимали участие в разработке концепции статьи и написании рукописи. Окончательная версия рукописи была одобрена всеми авторами. Авторы не получали гонорар за статью.

Конфликт интересов

Авторы заявляют об отсутствии конфликта интересов.

СПИСОК ЛИТЕРАТУРЫ

1 Akinci E., Bodur H., Leblebicioglu H. Pathogenesis of Crimean-Congo hemorrhagic fever // Vector Borne Zoonotic Dis. – 2013. – Vol. 13(7). – P. 429-437. doi: 10.1089/vbz.2012.1061.

2 Farheen A., Taimur S., Umair K., Syed F.M., Bushra J. Crimean-Congo hemorrhagic fever in a dengue-endemic region: lessons for the future // J Infect Dev Ctries. – 2010. – Vol. 4(7). – P. 459-463

3 Suma B.A., Baijayantimala M. An Update on Crimean Congo Hemorrhagic Fever // J Glob Infect Dis. – 2011. – Vol. 3(3). – P. 285-292. doi: 10.4103/0974-777X.83537

4 Shayan S., Bokaean M., Shahrivar M.R., Chinikar S. Crimean-Congo Hemorrhagic Fever // Lab Med. – 2015. – Vol. 46(3). – P. 180-189. doi: 10.1309/LMN1P2FRZ7BKZSCO.

5 Leblebicioglu H., Ozaras R., Fletcher T.E., Beeching N.J. ESCMID Study Group for Infections in Travellers and Migrants (ESGITM). Crimean-Congo haemorrhagic fever in travellers: A systematic review // Travel Med Infect Dis. – 2016. – Vol. 14(2). – P. 73-80. doi: 10.1016/j.tmaid.2016.03.002.

6 Leblebicioglu H. Crimean-Congo haemorrhagic fever in Eurasia // Int J Antimicrob Agents. – 2010. – Vol. 36(1). – P. 43-46. doi: 10.1016/j.ijantimicag.2010.06.020

7 Dreshaj S., Ahmeti S., Ramadani N., Dreshaj G., Humolli I., Dedushaj I. Current situation of Crimean-Congo hemorrhagic fever in Southeastern Europe and neighboring countries: a public health risk for the European Union? // Travel Med Infect Dis. – 2016. – Vol. 14(2). – P. 81-91. DOI: 10.1016/j.tmaid.2016.03.012

8 Bente D.A., Forrester N.L., Watts D.M., McAuley A.J., Whitehouse C.A., Bray M. Crimean-Congo hemorrhagic fever: history, epidemiology, pathogenesis, clinical syndrome and genetic diversity // Antiviral Res. – 2013. – Vol. 100(1). – P. 159-189. doi: 10.1016/j.antiviral.2013.07.006.

9 Jamil B., Hasan R.S., Sarwari A.R., Burton J., Hewson R., Clegg C. Crimean-Congo hemorrhagic fever: experience at a tertiary care hospital in Karachi, Pakistan // Trans R Soc Trop Med Hyg. – 2005. – Vol. 99(8). – P. 577-584. DOI: 10.1016/j.trstmh.2005.03.002

10 Mohamed Al Dabal L., Rahimi Shahmirzadi M.R., Baderldin S., Abro A. Crimean-Congo Hemorrhagic Fever in Dubai, United Arab Emirates, 2010: Case Report // Iran Red Crescent Med J. – 2016. – Vol. 18(8):e38374. DOI: 10.5812/ircmj.38374

REFERENCES

1 Akinci E, Bodur H, Leblebicioglu H. Pathogenesis of Crimean-Congo hemorrhagic fever. *Vector Borne Zoonotic Dis*. 2013;13(7):429-37. doi: 10.1089/vbz.2012.1061.

2 Farheen A, Taimur S, Umair K, Syed F.M, Bushra J. Crimean-Congo hemorrhagic fever in a dengue-endemic region: lessons for the future. *J Infect Dev Ctries.* 2010;4(7):459-63

3 Suma BA, Baijayantimala M. An Update on Crimean Congo Hemorrhagic Fever. J Glob Infect Dis. 2011;3(3):285-92. doi: 10.4103/0974-777X.83537

4 Shayan S, Bokaean M, Shahrivar MR, Chinikar S. Crimean-Congo Hemorrhagic Fever. Lab Med. 2015;46(3):180-9. doi: 10.1309/LMN1P2FRZ7BKZSCO.

5 Leblebicioglu H, Ozaras R, Fletcher TE, Beeching NJ. ESCMID Study Group for Infections in Travellers and Migrants (ESGITM). Crimean-Congo haemorrhagic fever in travellers: A systematic review. Travel Med Infect Dis. 2016;14(2):73-80. doi: 10.1016/j.tmaid.2016.03.002.

6 Leblebicioglu H. Crimean-Congo haemorrhagic fever in Eurasia. Int J Antimicrob Agents. 2010;36(1):43-6. doi: 10.1016/j.ijantimicag.2010.06.020

7 Dreshaj S, Ahmeti S, Ramadani N, Dreshaj G, Humolli I, Dedushaj I. Current situation of Crimean-Congo hemorrhagic fever in Southeastern Europe and neighboring countries: a public health risk for the European Union? *Travel Med Infect Dis.* 2016;14(2):81-91. DOI: 10.1016/j.tmaid.2016.03.012

8 Bente DA, Forrester NL, Watts DM, McAuley AJ, Whitehouse CA, Bray M. Crimean-Congo hemorrhagic fever: history, epidemiology, pathogenesis, clinical syndrome and genetic diversity. *Antiviral Res.* 2013;100(1):159-89. doi: 10.1016/j.antiviral.2013.07.006.

9 Jamil B, Hasan RS, Sarwari AR, Burton J, Hewson R, Clegg C. Crimean-Congo hemorrhagic fever: experience at a tertiary care hospital in Karachi, Pakistan. *Trans R Soc Trop Med Hyg.* 2005;99(8):577-84. DOI: 10.1016/j.trstmh.2005.03.002

10 Mohamed Al Dabal L, Rahimi Shahmirzadi MR, Baderldin S, Abro A, Crimean-Congo Hemorrhagic Fever in Dubai, United Arab Emirates, 2010: Case Report. *Iran Red Crescent Med J.* 2016;18(8):e38374. DOI: 10.5812/ircmj.38374